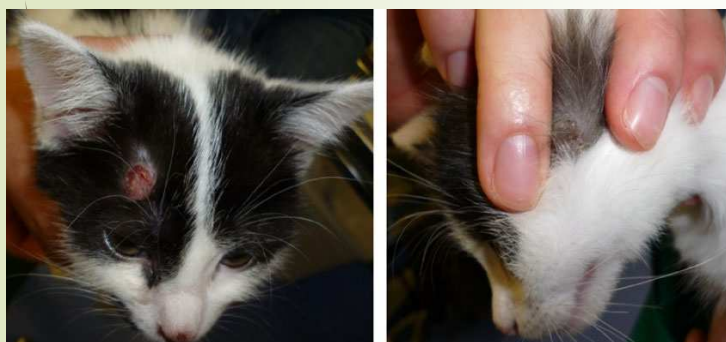

Lesioni cutanee del gatto: infezione da Cowpox virus, un pox che colpisce l'uomo, i pets e gli animali esotici

Indagine sulla diffusione del CPXV nella Toscana e nel Lazio

Dott.ssa Giusy CARDETI
IZS del Lazio e della Toscana
Latina, 26 giugno 2018



(Hobi S et al, Br J Der 2015)

Programma

**h. 20,45 - Lesioni cutanee gatto: CPXV e diagnosi differenziale;
infezioni da CPXV nell'uomo e negli animali.
Attività dell'IZS Lazio e Toscana.**

h. 22,15 – Dibattito e chiusura dei lavori

Documentazione scientifica

<http://www.izslt.it/infezioni-da-cowpoxvirus-un-virus-emergente-negli-animali-e-nelluomo/>

Poxvirus nel gatto in PubMed

□ [Poxvirus infection in the domestic cat: some clinical and epidemiological observations.](#)

127. Bennett M, Gaskell CJ, Gaskell RM, Baxby D, Gruffydd-Jones TJ.
Vet Rec. 1986 Apr 5;118(14):387-90.
PMID: 3012851

□ [Isolation and identification of a poxvirus from a domestic cat and a human contact case.](#)

128. Egberink HF, Willemse A, Horzinek MC.
Zentralbl Veterinarmed B. 1986 Apr;33(3):237-40. No abstract available.
PMID: 3019045

□ [Poxvirus infection of cats.](#)

131. Martin WB, Scott FM.
Vet Rec. 1984 Aug 11;115(6):135. No abstract available.
PMID: 6089405

□ [Cowpox infection of cats.](#)

132. Baxby D.
Vet Rec. 1984 Jul 28;115(4):91. No abstract available.
PMID: 6474783

□ [Poxvirus infection of cats.](#)

133. Martin WB, Scott FM, Lauder IM, Nash A.
Vet Rec. 1984 Jul 14;115(2):36. No abstract available.
PMID: 6089402

□ [Natural and experimental pox virus infection in the domestic cat.](#)

134. Gaskell RM, Gaskell CJ, Evans RJ, Dennis PE, Bennett AM, Udall ND, Voyle C, Hill TJ.
Vet Rec. 1983 Feb 19;112(8):164-70.
PMID: 6836897

□ [\[Poxvirus infection in a domestic cat\].](#)

135. Schönbauer M, Schönbauer-Längle A, Kölbl S.
Zentralbl Veterinarmed B. 1982 Jul 29(6):434-40. German. No abstract available.
PMID: 6293223

Acta Virol. 1975 May;19(3):260.

Pox infection in carnivora of the family Felidae.

Marennikova SS, Maltseva NN, Korneeva VI,
Garanina VM.

454 Schweiz. Arch. Tierheilk. 139, 456-457 (1997)

Dipartimento di Patologia Animale, Facoltà di Medicina Veterinaria, Turin¹, Istituto Zooprofilattico Sperimentale della Lombardia e dell'Emilia, Brescia²

Feline Poxvirus Infection. A case report

M. G. Canese¹, A. Lavazza², A. Massone², F. Galeano, M. Boldini²

Poxvirus infection in a cat with presumptive human transmission

2011

Vanessa Herder*, Peter Wohlsein*, Dorothea Grunwald¹, Hanno Janssen¹, Hermann Meyer², Philipp Kayser³, Wolfgang Baumgärtner* and Andreas Beineke*

Introduction

Cowpox viruses (CPXV) belong to the genus Orthopoxvirus, family Poxviridae, and are distributed in Asia and Europe, except Ireland.^{1,2} Cowpox virus infections affect a broad range of animals, including livestock,³ dogs,

Case Series

Pulmonary cowpox in cats: five cases

Jennie McInerney¹, Kostas Papasouliotis², Kerry Simpson³, Kate English⁴, Simon Cook⁵, Elspeth Milne⁶ and Danielle A Gunn-Moore⁶

NEW MICROBIOLOGICA, 40, 1, 148-150, 2017, ISSN 1121-7138

CASE REPORT

Cowpox virus infection in a child after contact with a domestic cat: a case report

Ryszard Żaba¹, Magdalena Jałowska², Michał J. Kowalczyk¹, Monika Bowszyc-Dmochowska², Zygmunt Adamski², Andrzej Szkaradkiewicz³

¹Department of Dermatology and Venerology, Poznań University of Medical Sciences, Poland;

²Department of Dermatology, Poznań University of Medical Sciences, Poland;

³Department of Medical Microbiology, Poznań University of Medical Sciences, Poland

Case Series

Novel characteristics identified in two cases of feline cowpox virus infection

Craig R Breheny¹, Victoria Fox², Alice Tamborini², Conor O'Halloran³, Elise Robertson², Paola Cazzini⁴, Daniela Birn-Jeffery⁵, Julia Henkin⁶, Tobias Schwarz^{1,3}, Tim Scase⁷, Roger Powell⁸ and Daniëlle Gunn-Moore³

Journal of Feline Medicine and Surgery Open Reports
1-5
© The Author(s) 2017
Reprints and permissions:
sagepub.co.uk/journalsPermissions.nav
DOI: 10.1177/2055116917717191
journals.sagepub.com/home/jfmsopenreports
This paper was handled and processed by the European Editorial Office (ISFM) for publication in JFMS Open Reports

SAGE

Cowpox Virus Infection in Cats: ABCD guidelines on prevention and management

Karin Möstl, Diane Addie, Sándor Belák, Corine Boucraut-Baralon, Herman Egberink, Tadeusz Frymus, Tim Gruffydd-Jones, Katrin Hartmann, Margaret J Hosie, Albert Lloret, Hans Lutz, Fulvio Marsilio, Maria Grazia Pennisi, Alan D Radford, Etienne Thiry, Uwe Truyen and Maria C Horzinek
Journal of Feline Medicine and Surgery 2013; 15: 557
DOI: 10.1177/1098612X13489212

CASE REPORT

2015

BJD
British Journal of Dermatology

Neurogenic inflammation and colliquative lymphadenitis with persistent orthopox virus DNA detection in a human case of cowpox virus infection transmitted by a domestic cat

S. Hobi,¹ R.S. Mueller,¹ M. Hill,¹ A. Nitsche,² T. Löscher,³ W. Guggemos,⁴ S. Ständer,⁵ D. Rjosk-Dendorfer⁶ and A. Wollenberg⁷

¹Small Animal Medicine Clinic, Centre for Clinical Veterinary Medicine, ²Department of Infectious Diseases and Tropical Medicine, University Hospital, ³Department of Clinical Radiology and ⁴Department of Dermatology and Allergy; Ludwig Maximilian University, Veterinärstrasse 13, 80539 Munich, Germany

⁵Robert Koch Institute, Consultant Laboratory for Pox Virus, Centre for Biologic Threats and Special Pathogens 1, Berlin, Germany

⁶Department of Infectious Diseases and Tropical Medicine, Schwabing Hospital, Munich, Germany

⁷Department of Dermatology, University of Münster, Münster, Germany

Centre for Clinical Veterinary Medicine, Ludwig Maximilian University Munich, Munich, Germany¹

Specialty Practice for Veterinary Pathology, Munich, Germany²

Bundeswehr Institute of Microbiology, Munich, Germany³

Tierdermatologie Deisenhofen, Deisenhofen, Germany⁴

Feline cowpoxvirus infections in Germany: clinical and epidemiological aspects

J. Comp. Path. 2018; Vol. 138, 71-76

Available online at www.sciencedirect.com

ScienceDirect



www.elsevier.com/locate/jcp

INFECTIOUS DISEASE

Atypical Cowpox Virus Infection in a Series of Cats

N. Jungwirth¹, C. Puff², K. Köster³, R. Mischke⁴, H. Meyer⁵, A. Stark⁶, B. Thoma⁷, G. Zöller⁸, F. Seehusen⁹, M. Hewicker-Trautwein¹⁰, A. Beineke¹¹, W. Baumgärtner¹² and P. Wohlsein¹³

Lesioni cutanee da Cowpox virus nel gatto

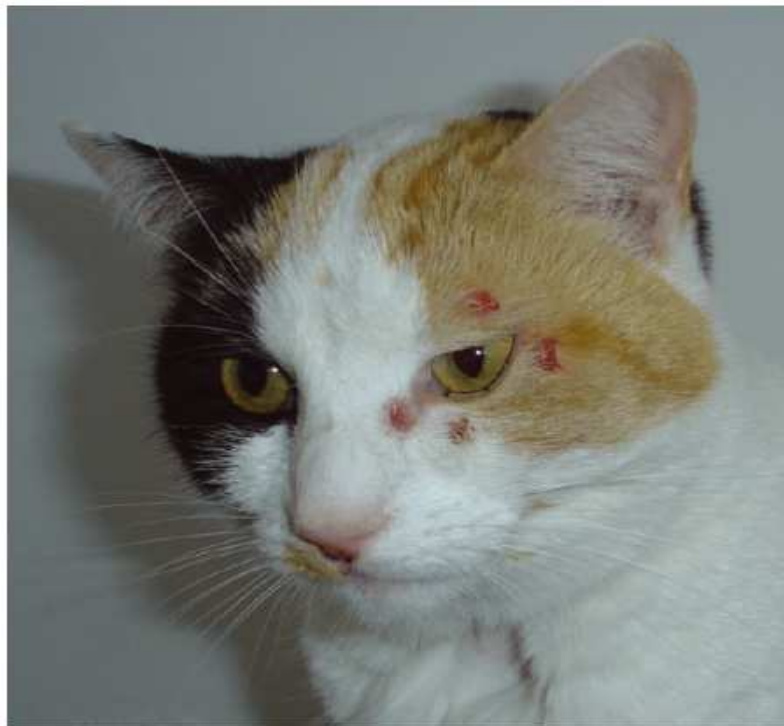
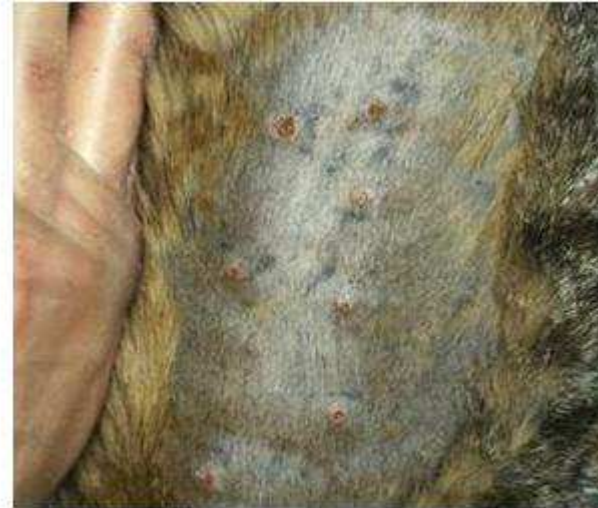
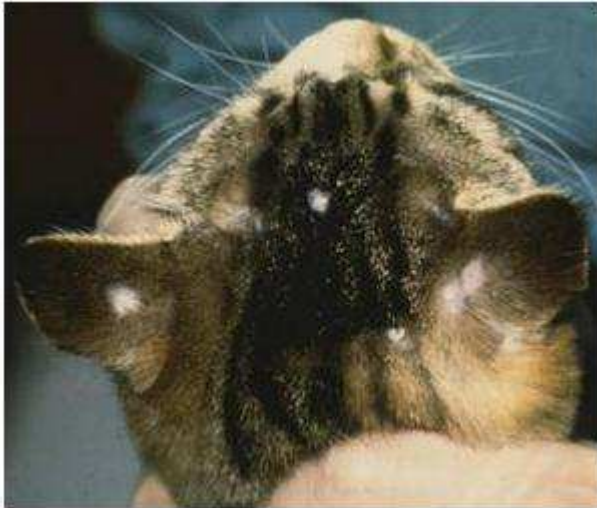Fig 6. Appearance of the cat showing hairless focal lesions over the face
(Johnson MS et al, JSAP 2009)



(Nitsche A. in Scagliarini A., La Sett.Vet. 2010)



Papule
ulcerate e
placche
crostose

Photographs courtesy of Dr Tim Nuttall BSc BVSc PhD CertVD Cbiol Mbiol MRCVS

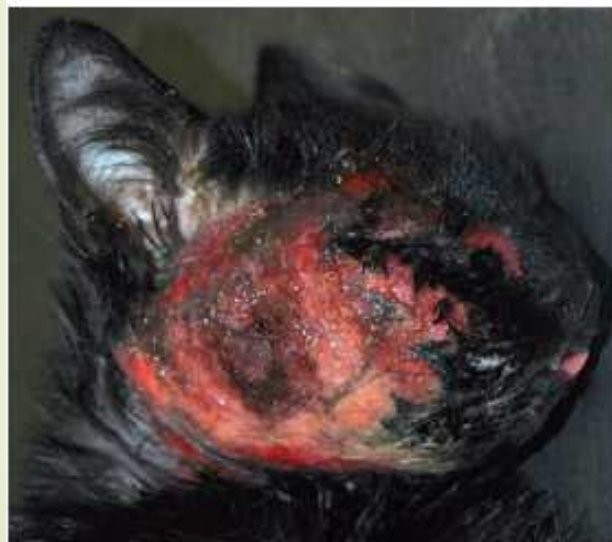
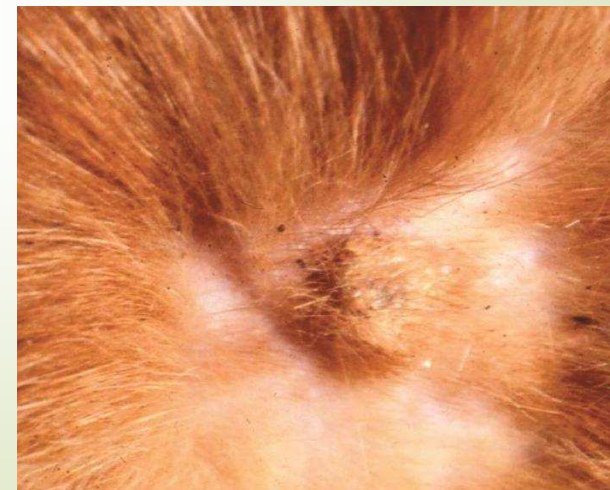
Figure 1. Facial necrotizing dermatitis in a cat with cowpox virus infection.
(Herder V et al, Vet Derm. 2011)



Lesioni crostose da CPXV
(Mostl K et al, JFMS 2013)

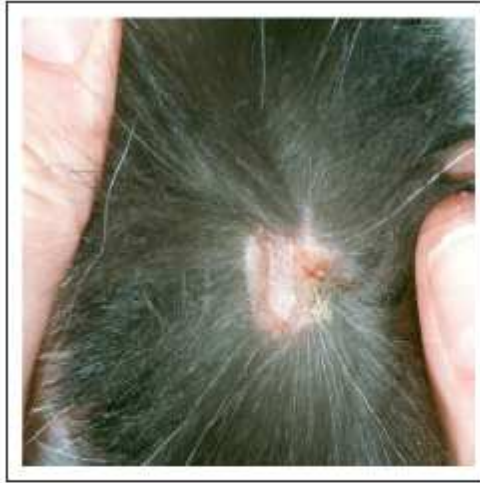

Figure 1 Case 1, a 4-year-old, neutered male Russian Blue cat: this is a photograph of one of the multiple, 2–5 mm diameter, circumscribed, papular skin lesions present on the cat's head and neck. Note that as this is a zoonotic disease gloves should have been worn
(McInerney J et al, JFMS 2015)

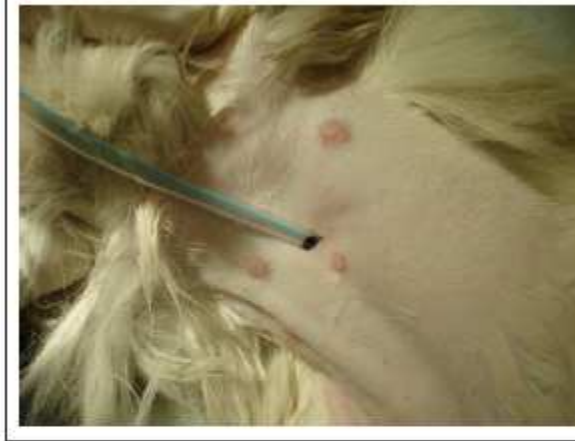

Figure 4 Case 2, a 2-year-old, neutered male Ragdoll cat: this photograph shows some of the many 5–10 mm diameter erythematous, ulcerated skin lesions with necrotic centres that developed overnight on the cat's head, neck and thorax. This picture shows the left side of the cat's neck, which has been shaved, and an oesophageal feeding tube placed, although not yet sutured to the skin

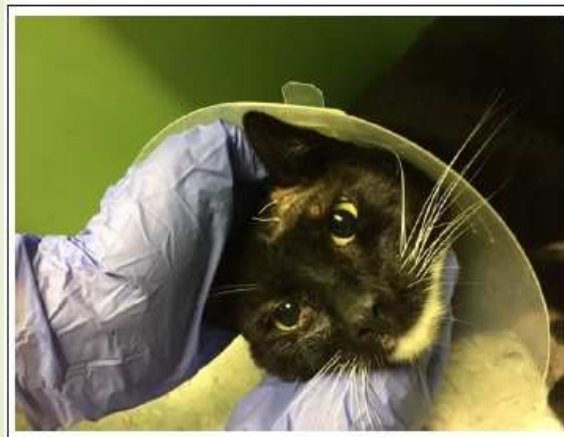

Figure 3 Case 2: this image depicts the lesions noted on the head, which are typical of cowpox virus dermatopathy. As some of these had been biopsied prior to the photograph having been taken, there are sutures present

(Breheny CR et al, JFMS 2017)

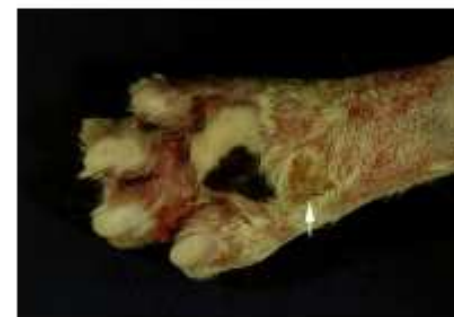

Fig. 2. Cutaneous poxvirus infection, case 4. Ventroplanar lesion of the left hindpaw with diffuse, severe dermal hyperaemia and a focal raised, brown, plaque-like lesion (arrow).

(Jungwirth N et al, J Comp Path 2018)

Contagio e Lesione primaria

- Il contagio con il *Cowpox virus* avviene tramite **morso o graffio** da topo infetto; è possibile l'infezione oronasale
- Le lesioni in genere sono localizzate nella zona della **testa e del collo**, ma anche sulle **zampe**

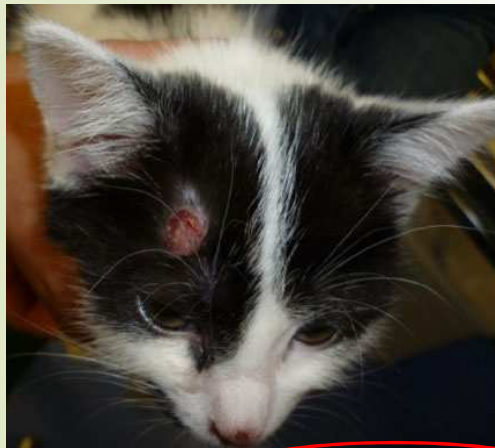
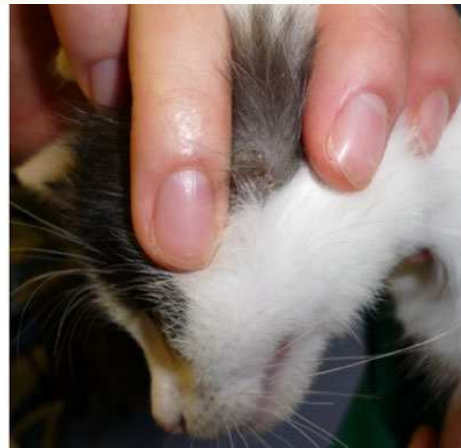
Fig. 2. (a) Round plaque-like lesion on the face of the cat. (b) Round plaque-like preauricular lesion.



(Hobi S et al, Br J Der 2015)

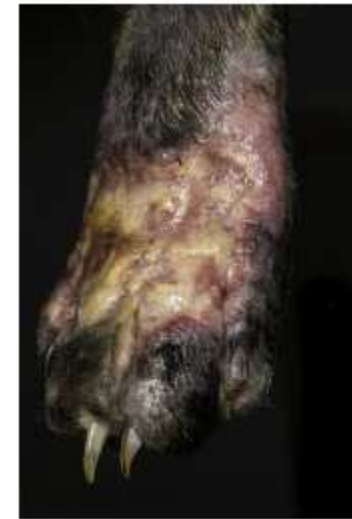

Fig. 1. Cutaneous poxvirus infection, case 1. Dorsoplantar lesion of the left hindpaw showing focal extensive ulceration with diffuse, moderate oedema and diffuse mild hyperaemia.

(Jungwirth N et al, J Comp Path 2018)

- La lesione primaria è in genere una papula o un nodulo ulcerato che compare dopo circa 4-5 giorni di incubazione

Patogenesi ed evoluzione

Può seguire:

- infezione batterica secondaria e/o ascesso o un'area di cellulite
- replicazione virale locale: peggioramento della lesione -> per es. **dermatite ulcerosa-crostosa della testa**
- viremia e replicazione nelle cavità nasali, nei polmoni e nei tessuti linfoidi
- 10-14 giorni dopo la lesione primaria: sul corpo, lesioni secondarie quali **macule, papule ulcerate, piccoli noduli ulcerati e placche** fino ad 1 cm di diametro con rapida formazione di **croste**

(Breheny CR et al, JFMS 2017)

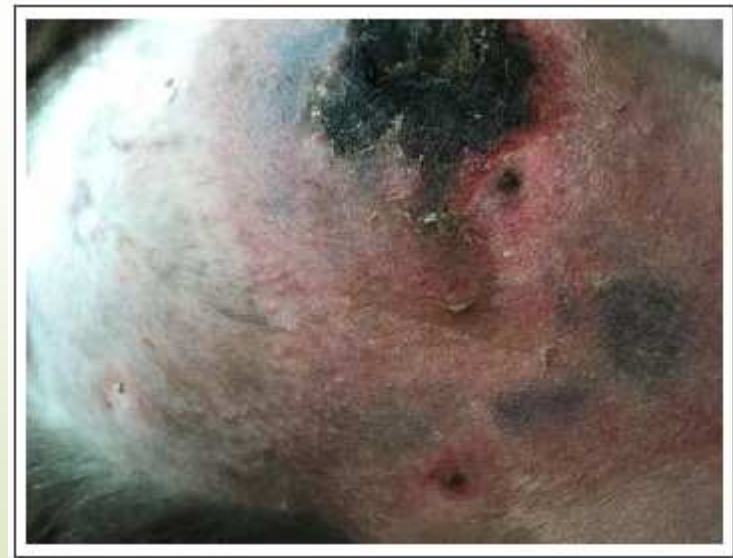

Figure 2 Case 2: this image depicts the necrotic eschar which became apparent on day 5

Segni clinici (forma localizzata)

- **Prurito** variabile
 - Nel 20% dei gatti infetti, vescicole ed ulcere orali (mucosa faringea ed esofagea)
 - Le lesioni guariscono lentamente nel giro di 4-5 settimane
 - Possono residuare **cicatrici e alopecia**
-
- **Maggior parte dei gatti: non manifesta alcun segno clinico oltre a quelli cutanei**

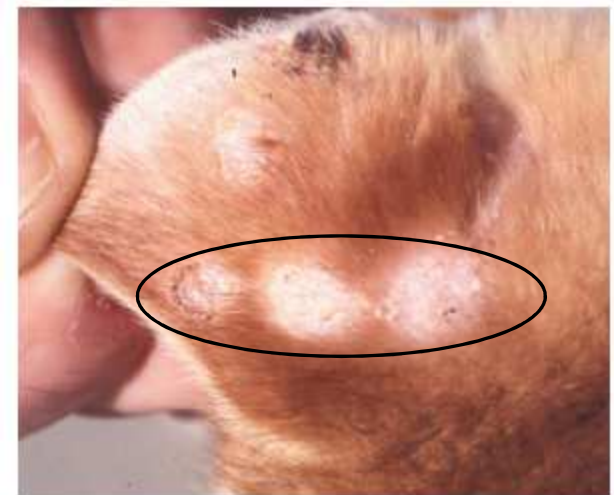

Figure 1 Cowpox virus induced skin lesions on the ear. Note that gloves should be worn when examining a cat with a suspected poxvirus infection. *Courtesy of Marian C Horzinek*

(Mostl K. et al., JFMS 2013)

Segni clinici (forma sistemica)

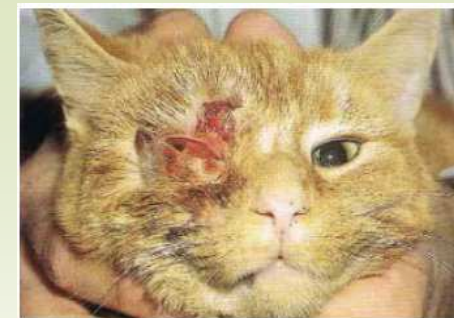- I segni di una malattia sistemica possono essere modesti con guarigione:

- **Lieve piressia, secrezione nasale e oculare**

oppure gravi con prognosi infausta:

Inappetenza, ottundimento del sensorio, diarrea transitoria, polmonite e pleurite essudativa, associati a:

- gravi infezioni batteriche, Herpesvirus, disfunzioni immunitarie da FIV e FeLV
- terapie con glucocorticoidi



Cow pox in a 4-year-old DSH, showing **blepharitis**. The condition resolved with no treatment other than nursing care over a 1 month period (<http://vetbook.org>)

Case Series

Pulmonary cowpox in cats: five cases

Jennie McInerney¹, Kostas Papasoulitis², Kerry Simpson³, Kate English⁴, Simon Cook⁵, Elspeth Milne⁶ and Danielle A Gunn-Moore⁶

Journal of Feline Medicine and Surgery
1-3
© ISFM and AAFP 2015
Reprints and permissions:
sagepub.co.uk/journalsPermissions.nav
DOI: 10.1177/1098612X15583344
jfm.sage.com
SAGE

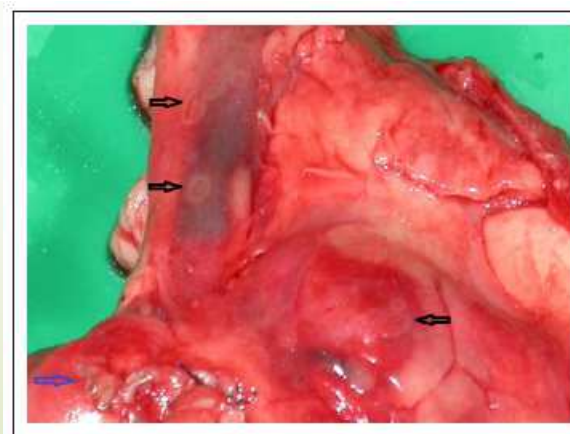


Figure 3 This image of case 1, taken post mortem, reveals diffuse, severe pneumonia with many 6–10 mm diameter poxvirus lesions on the surface of the lungs (black arrows). The blue arrow indicates surgical clips following lobectomy

Riassumendo -> Infezione da Cowpox virus nel GATTO

- Andamento stagionale
- Contagio da topi, ratti e gatti
- Lesioni cute (e mucose); forma respiratoria
- Guarigione in 4-6-8 settimane
- Prognosi infausta nei soggetti giovani o immunocompromessi

Zentralbl Hyg Umweltmed. 1996 May;198(5):452-61.

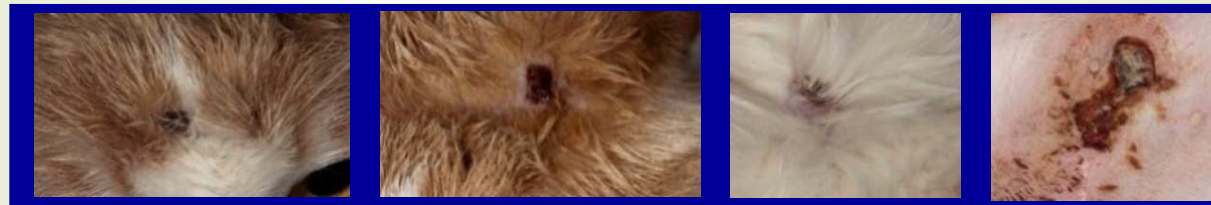[Serologic studies of domestic cats for potential human pathogenic virus infections from wild rodents].

[Article in German]

Nowotny N¹.

full-text

Lesioni cutanee (INMI, Progetto di Ricerca 2011)



Muso

Testa

Dorso

Zona mammaria

2 Forme Cliniche inusuali

- A** {
- Disfonia e stridore inspiratorio intermittente
 - Massa edematosa in laringe
 - Guarigione in circa 4 settimane con terapia
- B** {
- Lesioni cutanee su regione mammaria caudale, testa, collo
 - Sintomi neurologici (anisocoria)
 - Eutanasia per peggioramento e mancata risposta ad ogni terapia

Case Series



jfms
OPEN
REPORTS

Novel characteristics identified in two cases of feline cowpox virus infection

Craig R Breheny¹, Victoria Fox², Alice Tamborini²,
Conor O'Halloran³, Elise Robertson², Paola Cazzini⁴,
Daniela Birn-Jeffery⁵, Julia Henkin⁶, Tobias Schwarz^{1,3},
Tim Scase⁷, Roger Powell⁸ and Daniëlle Gunn-Moore³

Journal of Feline Medicine and Surgery Open Reports
1-5
© The Author(s) 2017
Reprints and permissions:
sagepub.co.uk/journalsPermissions.nav
DOI: 10.1177/2055116917717191
journals.sagepub.com/home/jfmsopenreports
This paper was handled and processed
by the European Editorial Office (EFM)
for publication in JFMS Open Reports

SAGE

Diagnosi differenziale (DD)

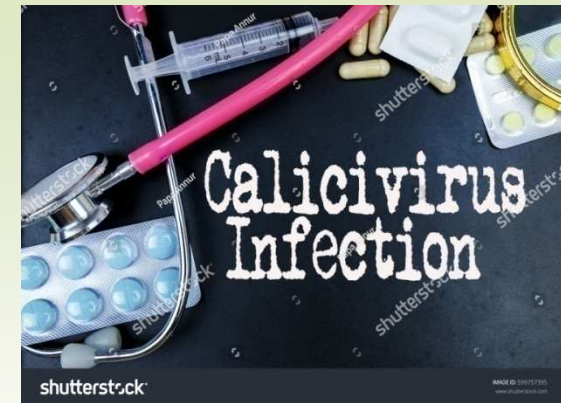
Lesioni cute - mucosa

- Malattie virali (altri *Poxvirus*, *Herpesvirus*, *Calicivirus*)
- Dermatite miliare
- Granuloma eosinofilico (CGE)
- Xantomatosi cutanea
- Infezioni fungine profonde e sistemiche
- Infezioni batteriche
- Neoplasie (mastocitoma, linfoma)



DD: *Dermatiti virali*

- Rare nel gatto
- Sottodiagnosticate?
- Sintomatologia subdola, aspecifica
- Iter diagnostico complicato
- Acuta - subacuta - latente cronica
- Giovani - anziani
- Zone colpite: muso e arti
- Lesioni oculari e congiuntivali, apparato respiratorio, cute, mucosa



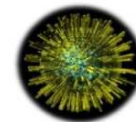
DIAGNÓSTICO DEFINITIVO

FAMILIA: Herpesviridae
SUB-FAMILIA: Alphaherpesvirinae
GÉNERO: Varicellovirus
ESPECIE: Herpes virus Felino - Tipo 1

- ✓ ADN Bicatenario
- ✓ Cápside Icosaedrica
- ✓ Envoltura lipídica

FeHV-1

Rinotraqueitis
infecciosa felina



Dermatiti virali: *Orf*, *Raccoonpox virus*, *Vaccinia virus*

Detection of *Vaccinia Virus* in Urban Domestic Cats, Brazil

Galileu Barbosa Costa, Júlia Bahia Miranda, Gregório Guilherme Almeida, Jaqueline Silva de Oliveira, Mariana Siqueira Pinheiro, Stefanne Aparecida Gonçalves, Jenner Karlisson Pimenta dos Reis, Ricardo Gonçalves, Paulo César Peregrino Ferreira, Cláudio Antônio Bonjardim, Jônatas Santos Abrahão, Erna Geessien Kroon, Giliane de Souza Trindade

We performed a retrospective study of serum samples from 277 house cats, collected during September 2012–December 2014 in 5 states in Brazil (online Technical Appendix Figure 1, <https://wwwnc.cdc.gov/EID/article/23/2/16-1341-Techapp1.pdf>). The states in this study were those whose veterinary clinics agreed to submit samples. We screened serum samples for neutralizing antibodies by using a $\geq 70\%$ plaque-reduction neutralization test (9). To detect VACV DNA in serum samples, we performed real-time PCR targeting the C11R and A56R genes (9). We directly sequenced A56R fragments in both orientations and in triplicate by using the Mega-BACE sequencer (GE Healthcare, Buckinghamshire, UK). We used ClustalW (<http://www.genome.jp/tools/clustalw>) and MEGA7 soft-

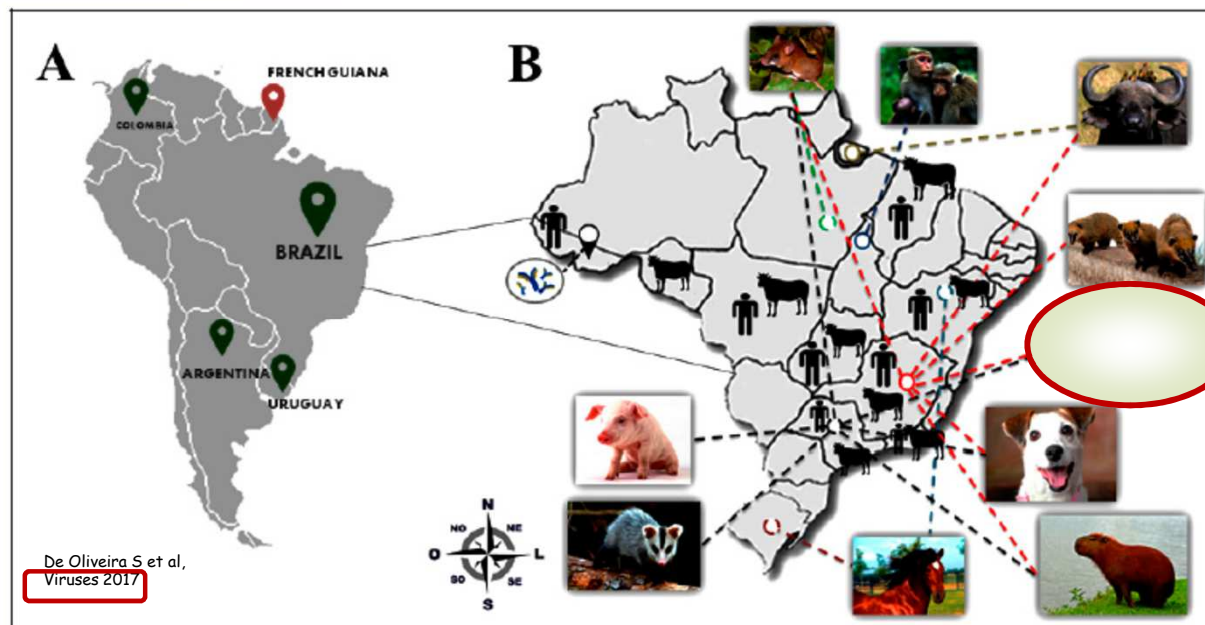
360

Emerging Infectious Diseases • www.cdc.gov/eid • Vol. 23, No. 2, February 2017

N Z Vet J. 2008 Aug;56(4):196-201. doi: 10.1080/00480169.2008.36833.

Recurrent localised cutaneous parapoxvirus infection in three cats.

Fairley RA¹, Whelan EM, Pesavento PA, Mercer AA.



Orf parapoxvirus infection from a cat scratch

Frandsen J, Enslow M, Bowen AR
Dermatology Online Journal 2011; 17 (4): 9

University of Utah, Department of Dermatology, Salt Lake City, Utah

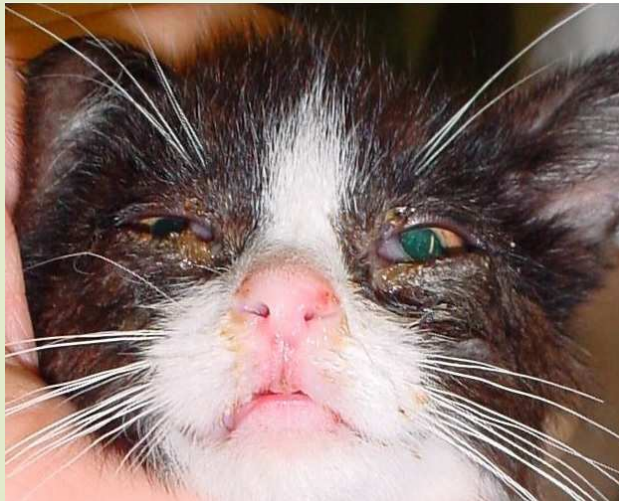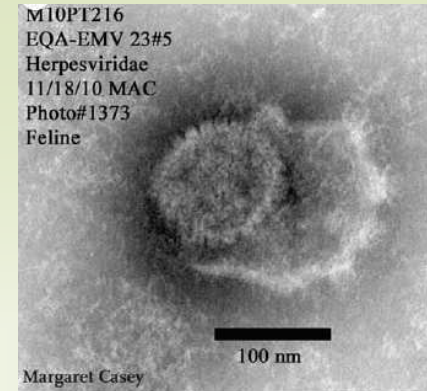
Raccoonpox in a Canadian cat

Julie A. Yager*, Lisa Hutchison† and John W. Barrett‡

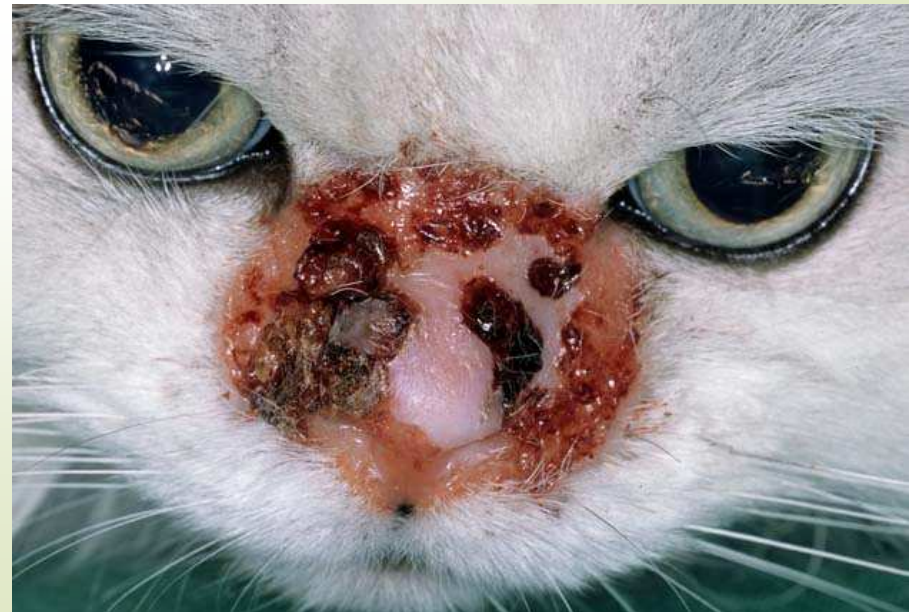Vet Dermatol. 2006

Dermatiti virali: *Herpesvirus* (1)

- Infezioni da *Herpesvirus* (FHV-1)
- Colpito il **naso** e la **cute periorbitale**
- Occasionalmente provoca ulcere orali e ulcere cutanee superficiali e multiple in tutto il corpo e sulle zampe, secondarie a stress o trauma cutaneo
- **Dermatite ulcerativa necrotizzante diffusa** con o senza anamnesi di sintomatologia respiratoria o oculare



Kalumet, 18.06.05

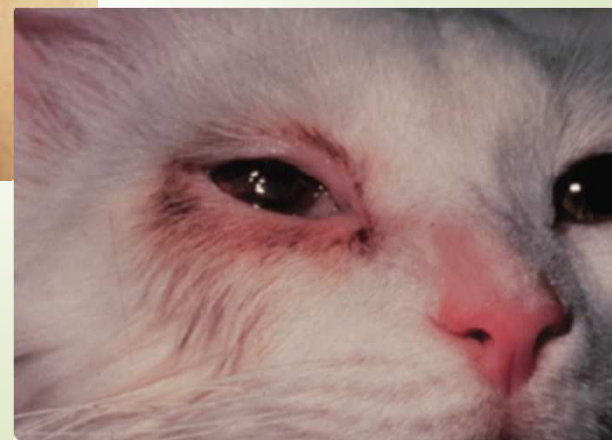


Clinical features of FeHV-1 associated dermatitis. Compendium July 2013
www.vetfolio.com

Herpesvirus (2)

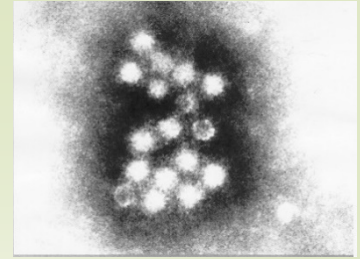


©Caromyer2222
<http://pawesomecats.com>



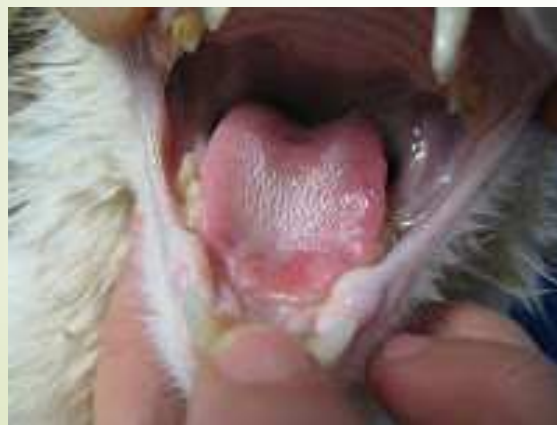Congiuntivite
<http://ophtalmoveterinaire>

Dermatiti virali: *Calicivirus*

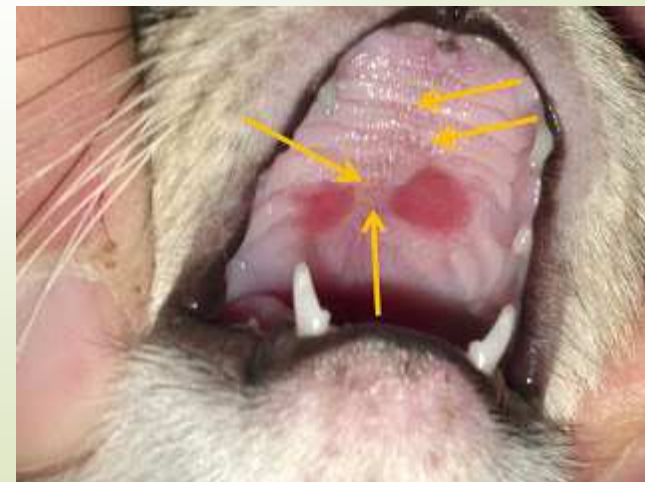

Calicivirus Gatto
© G. Cardeti (IZSLT, Roma)

- **Ulcere orali** più frequenti rispetto FHV-1 e CPXV
- **Malattia delle vie respiratorie superiori:** acuta, lieve e autolimitante, caratterizzata da vescicole/ulcere orali
- Alcuni ceppi virulenti: edema grave ed ulcere su muso e arti; **sintomi sistemici** (febbre, secrezione nasale e oculare, ulcere cavo orale, polmonite, vasculiti periferiche e sistemiche, compromissione organi interni)



www.gattos.net/blog



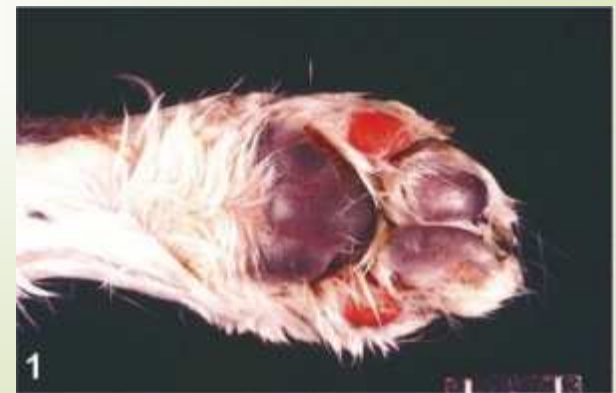<http://nefertari40spaceslivecomde.blogspot.it/>

Calicivirus → Lesioni cutanee

- su Testa e collo
- **Vescicole e papule** -> evoluzione in erosioni, ulcerazioni, croste
- Rara dermatite ulcerativo-crostosa generalizzata

Spesso associata a:

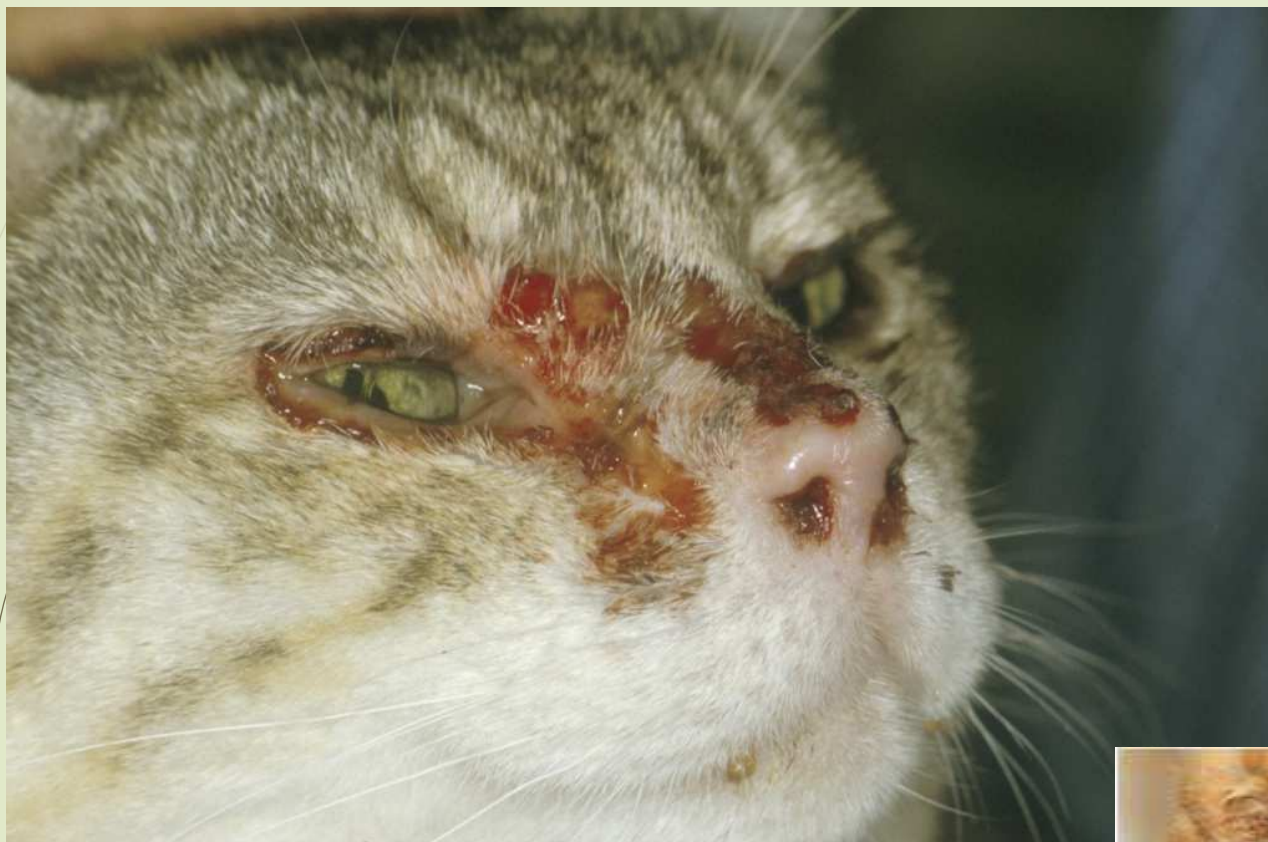- **erosione mucosa orale e polpastrelli**
- forma respiratoria



Peripheral skin sloughing and ulceration
at the pad-haired skin junction of P4

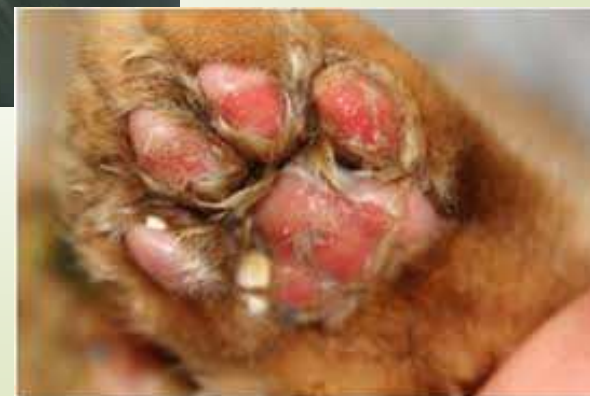<http://vetbook.org>

Calicivirus (3)



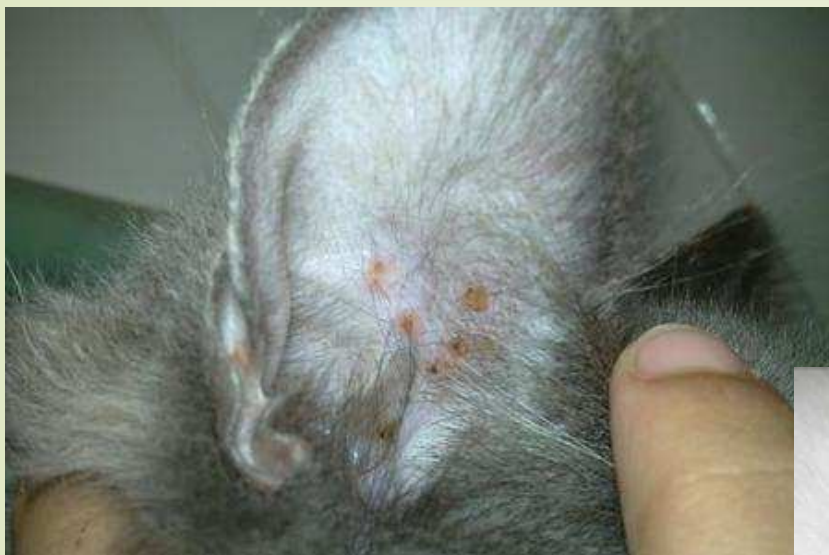Crusted lesions and ulcers due to VS-FCV infection ©Tim Gruffydd-Jones

<http://www.abcdcatsvets.org>



Virulent systemic calicivirus disease, excoriations of paws ©Uwe Truyen

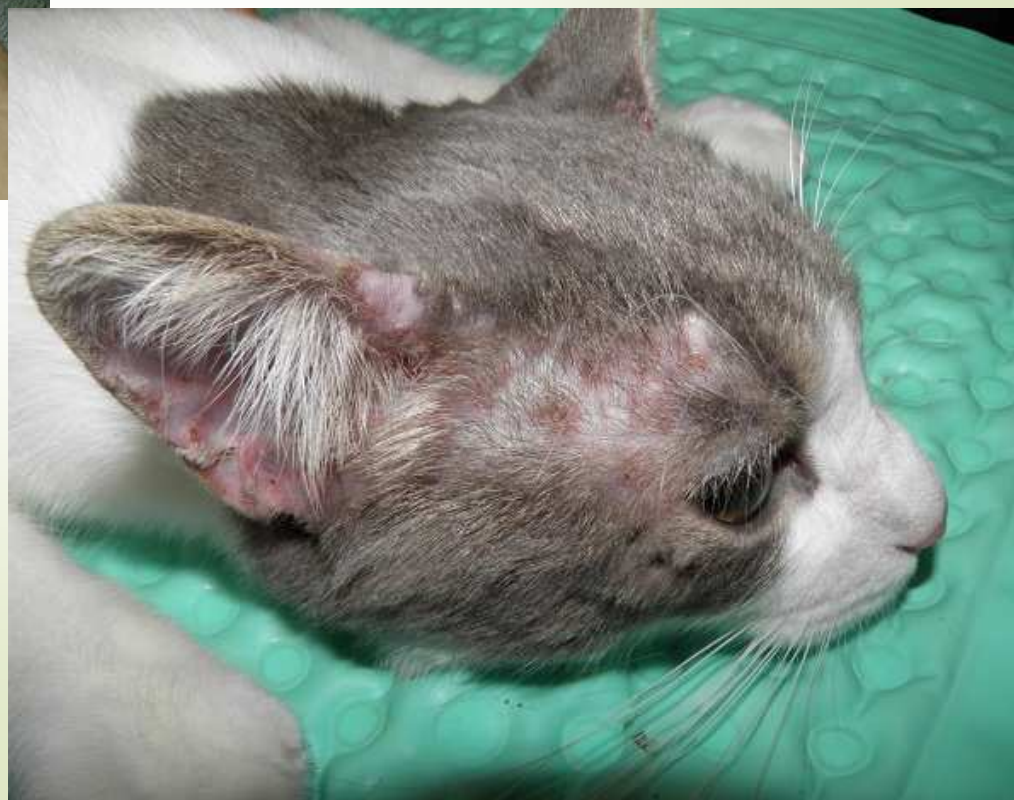DD: Dermatite miliare -> cause molteplici



Dermatite da tigna
www.animalistiverona.org

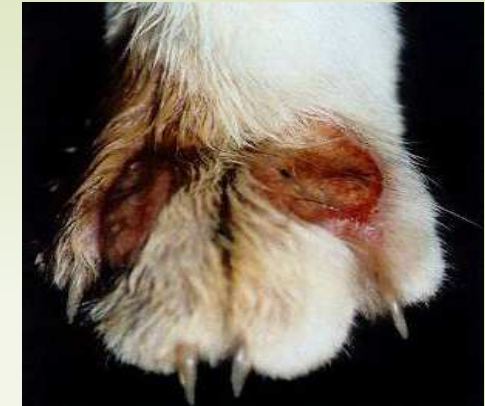- **Croste** quasi puntiformi su dorso, collo e tronco
- frequentemente associata a **prurito**
- secondariamente: **alopecia, escoriazioni ed erosioni**

Lesioni secondarie ad allergia alimentare
<https://avanzimorivet.it>



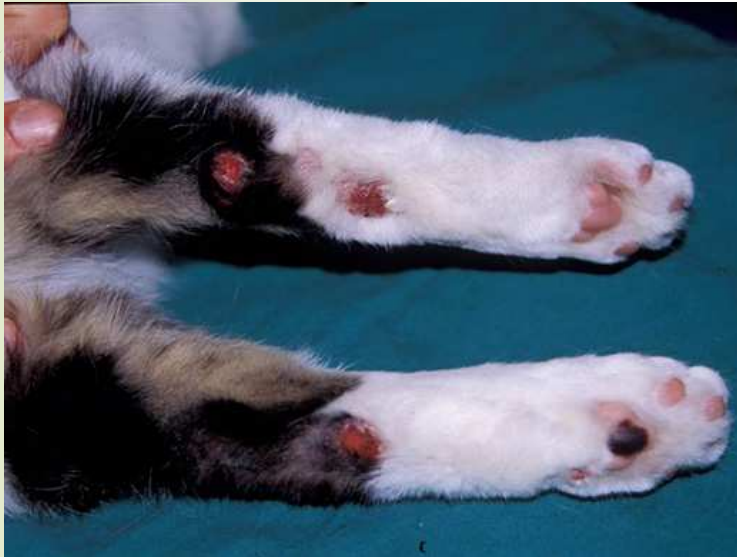DD: Granuloma eosinofilico (CGE)

- Placche lineari, rilevate ulcerate, noduli su muso, cavo orale, cuscinetti plantari
- A volte prurito



Pedal eosinophilic granuloma on the paw of a cat with allergic disease.
(www.icatcare.org)

DD: Xantomatosi cutanea



- Lesioni nodulari (xantomi) su muso, zampe e polpastrelli
- Patologie metaboliche o idiopatica

10/2/2018

www.dermatopatovet.it/casi-clinici/un-caso-di-xantomatosi-cutanea-in-un-gatto/?w2dc_action=printlisting

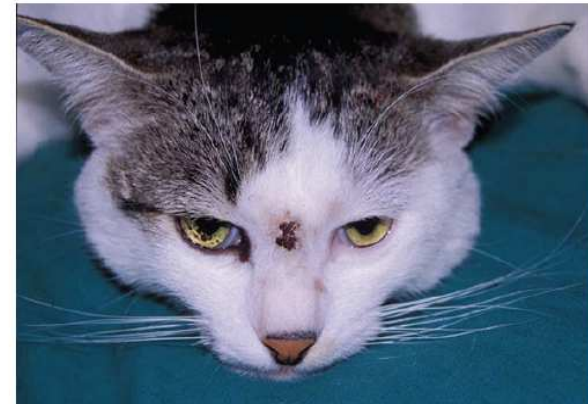Dermatopatologia
Veterinaria



Database
di Casi Clinici

Responsabile scientifico: Prof.ssa Francesca Abramo

Un caso di xantomatosi cutanea in un gatto



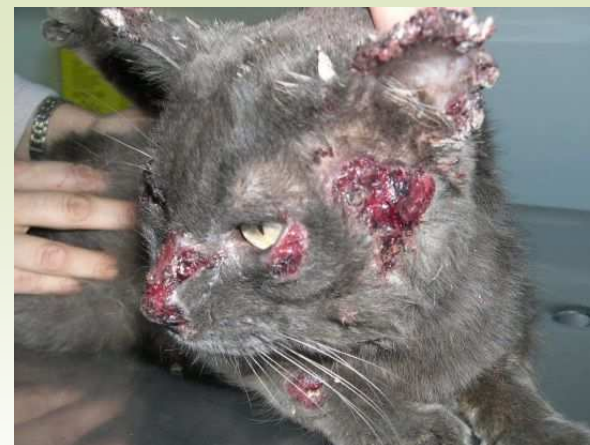Data caso clinico: 11 giugno 2014

Autori:
Chiara Noli

- Papule, noduli, ulcere, fistole su muso, coda e arti
- Sporototricosi e Istoplasmosi = zoonosi
- Criptococcosi: interessato SNC

DD: Infezioni fungine profonde

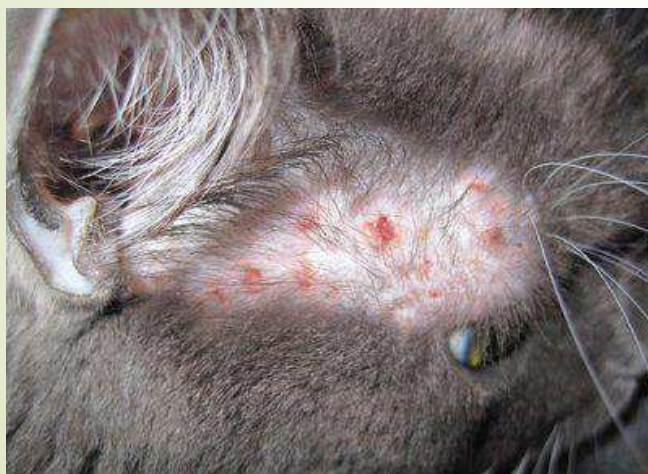Sporotricosi



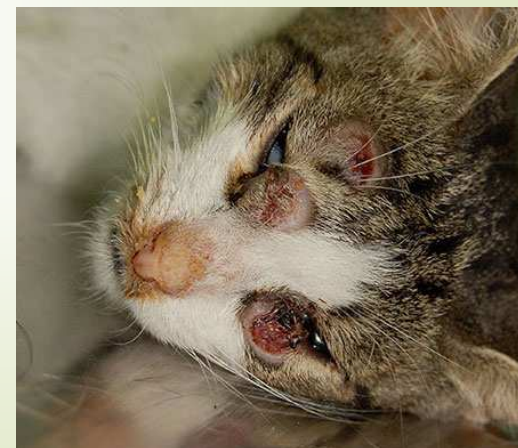<https://lockerdome.com>

DD: Infezioni fungine sistemiche

Istoplasmosi



<https://www.amoreaquattrozampe.it>

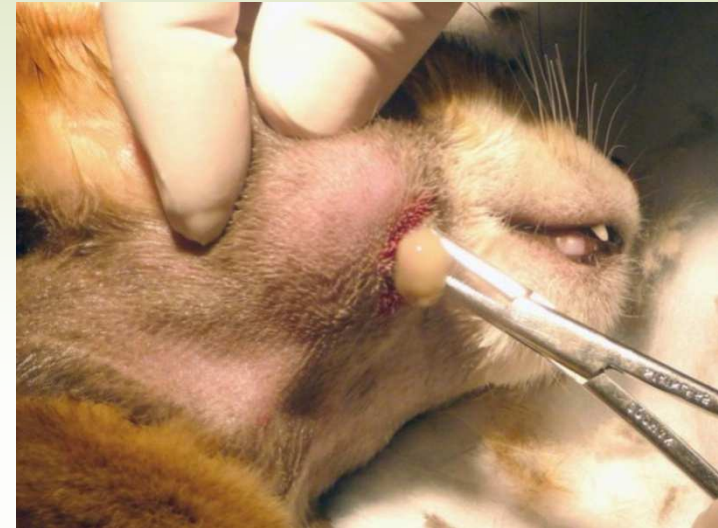

<http://www.dermatopatolvet.it>

Criptococcosi

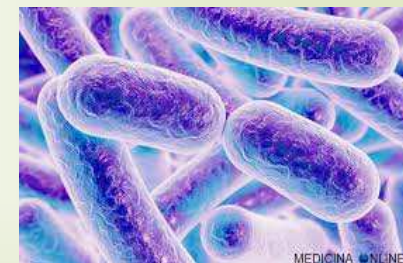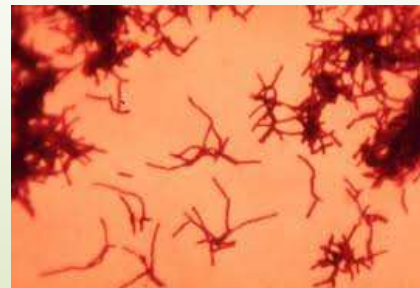
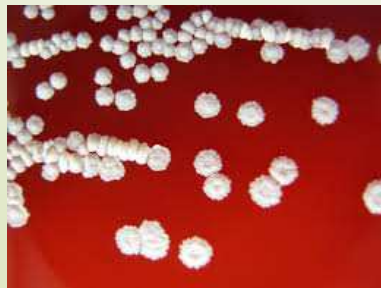DD: Infezioni batteriche

- **Ascesso sottocutaneo**
 - Base coda, collo, spalle
 - Infezione batterica secondaria a ferita da morso



<https://velvetpets.it>

- **Granulomi da mycobatteri opportunistici (mycobatteri atipici)**
- Altre infezioni batteriche piogranulomatoze:
 - ♦ **attinomicosi**
 - ♦ **nocardiosi**

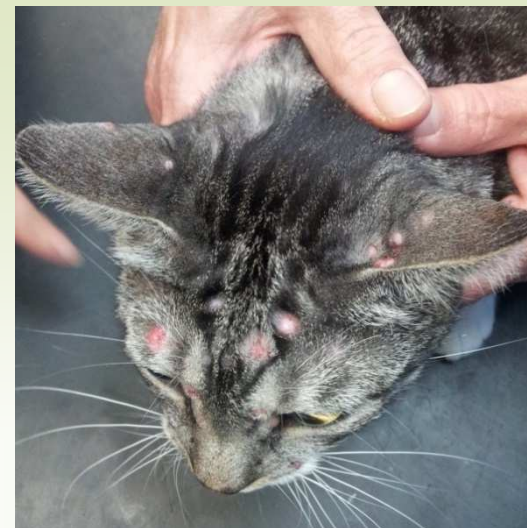


- Localizzazione addominale o regione inguinale

DD: Neoplasie

Mastocitoma

- Papule, noduli, placche su collo e testa
- Soprattutto adulti, ma anche gattini



<http://www.mylav.net>

Linfoma cutaneo

- ♦ FeLV
- ♦ aree alopeciche, depigmentazione, desquamazione, prurito ed eritema
- ♦ successiva formazione di placche con ulcerazione e croste



<http://www.petsblog.it>



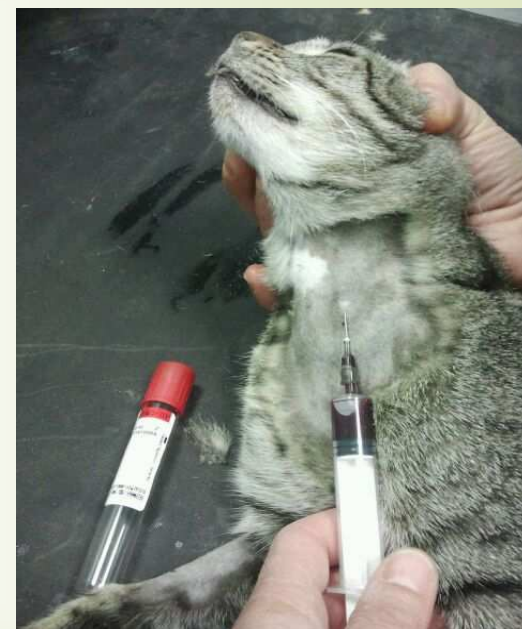
Diagnosi Infezione da *Cowpox virus* (1)

- Quadro clinico e Anamnesi: porta a sospetto diagnostico
- Esame citologico delle lesioni ulcerativo-crostose per apposizione diretta o tramite raschiato: spesso non è diagnostico
- ***I campioni di cute e/o mucosa*** da inviare al laboratorio dovrebbero includere i margini delle lesioni ulcerative più recenti e le lesioni crostose (refrigerati e in formalina)
- **Al laboratorio** si potrà inviare oltre al campione biotico:
 - raschiato cutaneo in contenitore sterile, ago aspirato, tampone da bordo lesione in soluzione fisiologica o PBS
- Confermano sospetto diagnostico:
 - ✓ **esame istologico**
 - ✓ **microscopia elettronica**
 - ✓ **PCR**
 - ✓ **isolamento in coltura cellulare**

Diagnosi Infezione da *Cowpox virus* (2)

Prelievo di *sangue*:

- la presenza di anticorpi per poxvirus nel siero indica contatto con il virus, ma insufficiente a confermare l'eziologia virale delle lesioni
- titolo anticorpale positivo circa 7-14 giorni dopo l'esposizione iniziale
- anticorpi nel siero: infezione recente (nei sei mesi precedenti)
- i test sierologici non differenziano *Cowpox virus* dagli altri *Orthopoxvirus*

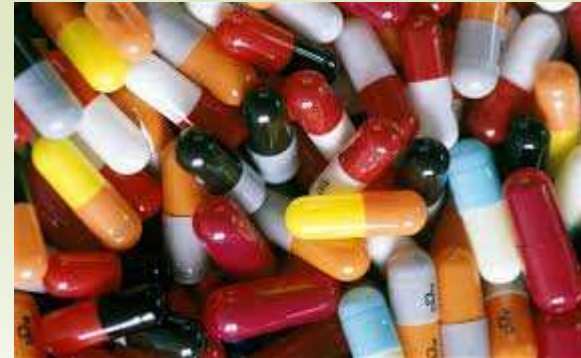

[Vet Microbiol.](#) 1996 Oct;52(3-4):185-200.

A monoclonal blocking-ELISA for detection of orthopoxvirus antibodies in feline sera.

[Czerny CP¹](#), [Wagner K](#), [Gessler K](#), [Mayr A](#), [Kaaden OR](#).

Terapia



- Non esiste terapia specifica
- **Terapia antibiotica locale e per via generale ad ampio spettro e terapia di sostegno con fluidi**
- I casi gravi con polmonite possono essere trattati con **rFeIFN- ω , ossigenoterapia, analgesia e steroidi per via inalatoria**
- Evitare assolutamente la somministrazione di corticosteroidi, a meno che non si somministri anche interferone
- **FamCiclovir** -> efficace contro FHV-1, contro CPXV?



Prevenzione e Disinfezione

- I gatti infetti vanno isolati e maneggiati con attenzione (è una **zoonosi**), sempre indossando guanti
- Il virus può resistere nelle croste a basse temperature per anni
- Usare soluzioni a base di **ipoclorito di sodio** (0,5-5%), **sali quaternari di ammonio**, **idrossido di sodio** (0,8%)
- Non viene inattivato da alcool ed etere etilico
- Non esiste un vaccino specifico



Infezione da CPXV nel CANE

Caratteristiche

- Contagio tramite roditore o gatto infetto
- Nodulo solitario, ulcerato, asintomatico
- Lesioni cutanee simili ad un istiocitoma
- **Guarigione spontanea**



Human infections from dogs have rarely been reported, largely because the disease is so **rare in dogs** and perhaps because when they are infected, dogs tend to have **very mild disease**.



In letteratura, descritti pochi casi

1991

•...Cowpox virus was isolated from a **papular skin lesion** on the lateral muzzle of a 5-month-old male mixed breed dog in Germany. The owner of the dog and the cat, living in the same household, also had pox-like lesions....

Emerging Infectious Diseases • www.cdc.gov/eid • Vol. 9, No. 11, November 2003

Cowpox with Severe Generalized Eruption, Finland

Paula M. Pelkonen,*† Kyllikki Tarvainen,‡
Arja Hynninen,‡ Eva R.K. Kallio,§
Heikki Henttonen,§ Airi Palva,* Antti Vaheri,†¶
and Olli Vapalahti*†¶

Cowpox with a severe, generalized eruption was diagnosed in an atopic 4-year-old girl by electron microscopy, virus isolation, polymerase chain reaction, and immunoglobulin (Ig) M and low-avidity IgG antibodies. The hemagglutinin gene of the isolate clustered with a Russian cowpox virus strain, and more distantly, with other cowpox and vaccinia virus strains. The patient's dog had orthopoxvirus-specific antibodies, indicating a possible transmission route. In Finnish wild rodents, orthopoxvirus seroprevalences were 0%–92%, in humans the seroprevalence was 100% in the age group >50, decreasing towards younger age groups.

Skin lesions caused by orthopoxvirus infection in a dog

A seven-year-old male doberman was presented for examination of a non-pruritic ulcerated lesion occurring at the site of a suspected rat bite on the muzzle. Biopsy revealed focal ulcerative dermatitis, with cells in the epidermis, follicular infundibula and interposed sebaceous glands undergoing ballooning degeneration and containing large acidophilic intracytoplasmic structures resembling poxvirus inclusion bodies. The diagnosis of orthopoxvirus infection was confirmed by transmission electron microscopy and immunohistochemistry. The biopsy site healed uneventfully, without evidence of recurrence or development of further cutaneous or internal lesions, and a serum sample collected eight weeks after first presentation had a low titre of poxvirus antibodies. This report demonstrates that orthopoxvirus infection should be considered as a cause of ulcerative skin lesions in dogs, particularly if there has been recent contact with rodents or other small mammals.

K. C. SMITH, M. BENNETT* AND
D. C. GARRETT†

Journal of Small Animal Practice (1999)
40, 495–497

INTRODUCTION

Several outbreaks of orthopoxvirus infection, including both cutaneous and respiratory forms of disease, were recorded in

infection often enters at a point on the face, neck or paws. Prim are sometimes described as wounds. Most cats recover, but disease can develop if the cat is treated with corticosteroids or is immunosuppressed (Bennett and others 1990).

Cowpox antibody and the virus have been detected in British *(Clethrionomys glareolus)*, *(Microtus agrestis)* and wood mice *(Microtus sylvaticus)* (Begon and others 1990, unpublished data), and are susceptible to experimental infection with cowpox virus (Bennett and others 1990). Small wild mammals are potential reservoirs of infection for domestic canids.

Reports of orthopoxvirus infection in wild or domestic canids are rare. In a survey of fox sera during 1986–1987, 18.6 per cent of fox sera during a survey of 830 animals in Germany (Henning and others 1995). Antibody titres were relatively low, ranging from 1:128 in a specific ELISA. Of 100 fox sera in Germany have orthopoxvirus antibody in 6 per cent of animals (Muller and others 1996). Antibody has not been

2010 ESVD and ACVD, *Veterinary Dermatology*, 22, 111–114.

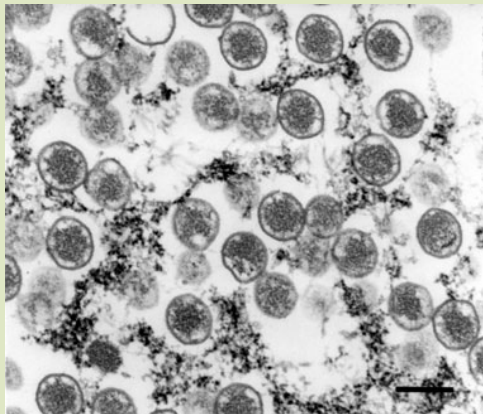
Veterinary Dermatology

DOI: 10.1111/j.1365-3164.2010.00923.x

Localized cowpox infection in a 5-month-old Rottweiler

Wolf von Bomhard*, Elizabeth A. Mauldin†,
Wolfram Breuer‡, Stephan Pflieger* and
Andreas Nitsche§

primary lesions are localized to the anterior half of the body, especially paws, face and neck. Subsequently, the lesions disseminate, and multiple crateriform ulcers develop. Most cats recover over an interval of a few days.



Particelle virali immature intracitoplasmatiche
(Von Bomhard et al., 2010)



4 Casi di CPXV nel CANE



- Germania, 1991
- Cane meticcio di 5 mesi
- Lesione papulare sul muso
- Gatto convivente infetto

- Regno Unito, 1999
- Doberman-pinscher di 7 anni
- Lesione ulcerativa sul muso 10 mm, no prurito
- Causa: morso di un topo

- Finlandia, 2000
- Bambina di 4 a con grave forma cutanea
- Cane pet: anticorpi 1:320, no lesioni
- Trasmissione cane → uomo?

- Germania, Sassonia 2010
- Rottweiler di 5 mesi
- Lesione nodulare ulcerata 1,5 cm di diametro su arto anteriore, no prurito
- Guarigione in seguito ad escissione
- Ceppo omologo a quello del gatto:
per cui possibile trasmissione
cane → gatto, cane → uomo, roditori → cane
- Altri animali in azienda: tutti negativi

Cowpox virus



Cow = vacca



Storia:

- isolato per la prima volta da **lesioni mammarie del bovino**

- utilizzato da Jenner nel 1700 per i suoi studi medici vaccinali pionieristici che hanno condotto al definitivo debellamento del vaiolo

- per decenni non è stato segnalato in tale specie, poi:

- 2013: in Georgia ceppo Akhmeta, simile a CPXV isolato nell'uomo, Ac nelle vacche
- 2014: CPXV-like da due bovini in Sicilia
- 2018: CPXV da lesioni cutanee, bambino infettato da mucca in Galles



II CPXV in altre spp

Kuhpockenvirusinfektion bei einem Alpaka (*Vicugna pacos*) – klinische Symptomatik, Diagnostik und pathologische Befunde (1997)

D. Goerigk¹, T. Theuß², M. Pfeffer³, A. Konrath⁴, D. Kalthoff⁵, D. Wolf⁶, T. W. Vahlenkamp⁷, M. Beer⁸, A. Starke¹

¹Funktionseinheit Kleintiere, Veterinärmedizinische Fakultät, Universität Leipzig; ²Institut für Veterinär-Pathologie, Veterinärmedizinische Fakultät, Universität Leipzig; ³Landesuntersuchungsanstalt für das Gesundheits- und Veterinärwesen, Veterinärmedizinische Fakultät, Universität Leipzig; ⁴Landesuntersuchungsanstalt für das Gesundheits- und Veterinärwesen, Veterinärmedizinische Fakultät, Universität Leipzig; ⁵Institut für Virusdiagnostik, Friedrich-Loeffler-Institut, Insel Riems; ⁶Institut für Virologie, Veterinärmedizinische Fakultät, Universität Leipzig

Schlüsselwörter
Neuweltkamelen, Orthopoxvirus, Stomatitis, Dermatitis, qPCR

Key words
South American Camelids, orthopoxvirus, Stomatitis, Dermatitis, qPCR

Zusammenfassung
Beschreibungen von Infektionen mit Orthopoxviren bei Neuweltkamelen beschränken sich in der Literatur auf einzelne Fallberichte. Ausgehend von einer generalisierten Kuhpockenvirusinfektion eines Alpakas werden klinische Symptomatik, Diagnostik und pathologische Befunde dargestellt. Es wird über die Tierhaltung berichtet. The case

Summary
Orthopoxvirus infections appear in South American Camelids, because only a few cases have been reported. Based on a generalized infection of an alpaca, clinical symptoms, laboratory diagnosis and pathological findings are described. The case

(EID 2003)

Cowpox Virus Transmission from Rats to Monkeys, the Netherlands

Byron E.E. Martina,* Gerard van Doornum,* Gerry M. Dorrestein,† Hubert G.M. Niesters,* Koert J. Stittelaar,* Marno A.B.I. Wolters,‡ Hester G.H. van Bolhuis,* and Albert D.M.E. Osterhaus*

OPEN ACCESS Freely available online

Cowpox Virus Outbreak in Banded Mongooses (*Mungos mungo*) and Jaguarundis (*Herpailurus yagouaroundi*) with a Time-Delayed Infection to Humans

Andreas Kurth^{1*}, Martin Straube², Annette Kuczka³, Anton Josef Dunsche⁴, Hermann Meyer⁵, Andreas Nitsche¹

¹ German Consultant Laboratory for Poxviruses, Robert Koch Institute, Berlin, Germany, ² Zoo Krefeld, Krefeld, Germany, ³ Chemisches- und Veterinäruntersuchungsamt Rhein-Ruhr-Wupper, Krefeld, Germany, ⁴ Städtisches Klinikum Karlsruhe, Karlsruhe, Germany, ⁵ Bundeswehr Institute of Microbiology, Munich, Germany

Abstract

Background: Often described as an CPXV is rodent-borne with a broad host range including parts with high homology to unvaccinated animals and humans

VECTOR-BORNE AND ZOONOTIC DISEASES
Volume 16, Number 6, 2016
© Mary Ann Liebert, Inc.
DOI: 10.1089/vbz.2015.1932

CASE STUDY

Fatal Cowpox Virus Infection in an Aborted Foal

Annika Franke¹, Olivia Kershaw², Maria Jenckel¹, Lydia König², Martin Beer¹, Bernd Hoffmann¹, and Donata Hoffmann¹

212

Brief Communications and Case Reports

Vet Pathol 43:2, 2006

Vet Pathol 43:212–218 (2006)

Fatal Poxvirus Outbreak in a Colony of New World Monkeys

K. MATZ-RENSING, H. ELLERBROK, B. EHLERS, and A. N. ANTONIO

Abstract. An epizootic infection was observed in various species including a group of marmosets. In 2002, 30 animals died of unknown diseases. §

LETTERS

(EID 2008)

Rat-to-Elephant-to-Human Transmission of Cowpox Virus

To the Editor: Despite the eradication of smallpox in the past century, other orthopoxviruses, such as monkeypox virus, vaccinia virus in Brazil, and cowpox virus (CPXV) in

Fatal Outbreak in Tonkean Macaques Caused by Possibly Novel Orthopoxvirus, Italy, January 2015¹

(EID 2017)

Giusy Cardeti,² Cesare Ernesto Maria Gruber,² Claudia Eleni, Fabrizio Carletti, Concetta Castilletti, Giuseppe Manna, Francesca Rosone, Emanuela Giombini, Marina Selleri, Daniele Lapa, Vincenzo Puro, Antonino Di Caro, Raniero Lorenzetti, Maria Teresa Scicluna, Goffredo Grifoni, Annapaola Rizzoli, Valentina Tagliapietra, Lorenzo De Marco, Maria Rosaria Capobianchi, Gian Luca Autorino

THE ROYAL SOCIETY

Transmission dynamics of a zoonotic pathogen within and between wildlife host species

Michael Begon^{1,2*}, Sarah M. Hazel^{1,2,3}, Derrick Baxby^{1,4}, Kevin Bown^{1,2,3}, Rachel Cavanagh^{1,2,3}, Julian Chantrey^{1,2,3}, Trevor Jones^{1,3} and Malcolm Bennett^{1,3}

¹Centre for Comparative Infectious Diseases, ²Population Biology Research Group, School of Biological Sciences, Nicholson Building, ³Department of Veterinary Pathology, and ⁴Department of Medical Microbiology, The University of Liverpool, Liverpool L69 3BX, UK

The transmission dynamics of the cowpox virus infection have been quantified in two mixed populations of bank voles (*Clethrionomys glareolus*) and wood mice (*Apodemus sylvaticus*), through analyses of detailed time-series of the numbers of susceptible, infectious and newly infected individuals. The cowpox virus is a zoonosis which circulates in these rodent hosts and has been shown to have an adverse effect on reproduction.



(2017)



Article

Epidemiological Investigations of Four Cowpox Virus Outbreaks in Alpaca Herds, Germany

Almut Prkno^{1,†}, Donata Hoffmann^{2,†}, Daniela Goerigk³, Matthias Kaiser¹, Anne Catherine Franscisa van Maanen⁴, Kathrin Jeske⁵, Maria Jenckel², Florian Pfaff², Thomas W. Vahlenkamp⁶, Martin Beer², Rainer G. Ulrich⁵, Alexander Starke¹ and Martin Pfeffer^{4,*}

Seasonal recurrence of cowpox virus outbreaks in captive cheetahs (*Acinonyx jubatus*) (PLOS One 2017)

Julia Stagegaard¹, Andreas Kurth^{2,3}, Daniel Stern², Piotr Wojciech Dabrowski⁴, Ann Pocknell⁵, Andreas Nitsche^{2,3*}, Livia Schrick^{2,3}

Table 3

Different hosts of cowpox virus as demonstrated by serological evidence and/or virus isolation.

Order/family	Species	Virus isolated	Proven transmission to men
Primates/Cercopitheciidae	Barbary macaque (<i>Macaca sylvanus</i>)	No	No
Primates/Callitrichidae	Marmoset (<i>Callithrix jacchus</i>)	Yes	No
Carnivora/Felidae	Cat (<i>Felis sylvestris f. catus</i>)	Yes	Yes
	Cheetah (<i>Acinonyx jubatus</i>)	Yes	Yes
	Lynx (<i>Lynx lynx</i>)	No	No
	Lion (<i>Panthera leo</i>)	Yes	No
	Black panther (<i>Panthera pardus</i>)	Yes	No
	Ocelot (<i>Felis pardalis</i>)	Yes	No
	Jaguar (<i>Felis onca</i>)	Yes	No
	Puma (<i>Felis concolor</i>)	Yes	No
	Far eastern cat (<i>Felis bengalis</i>)	No	No
	Jaguarundi (<i>Herpailurus yagouaroundi</i>)	Yes	No
Carnivora/Herpestidae	Banded mongoose (<i>Mungos mungo</i>)	Yes	No
Carnivora/Canidae	Dog (<i>Canis lupus familiaris</i>)	Yes	No
	Fox (<i>Vulpes vulpes</i>)	No	No
	Arctic fox (<i>Alopex lagopus</i>)	No	No
	Stone marten (<i>Martes martes</i>)	No	No
Carnivora/Mustelidae	Bearcat (<i>Ailurus fulgens</i>)	Yes	No
Artiodactyla/Suidae	Wild boar (<i>Sus scrofa</i>)	No	No
	Okapi (<i>Okapia johnstoni</i>)	Yes	No
	Cow (<i>Bos taurus</i>)	Yes	Yes
	Lama (<i>Lama glama pacos</i>)	No	No
	Horse (<i>Equus caballus</i>)	Yes	No
	Black rhinoceros (<i>Diceros bicornis</i>)	Yes	No
	White rhinoceros (<i>Ceratotherium s. sinum</i>)	Yes	No
Perissodactyla/Rhinocerotidae	Tapir (<i>Tapirus indicus</i>)	Yes	No
Perissodactyla/Tapiridae	Asian elephant (<i>Elephas maximus</i>)	Yes	Yes
	African elephant (<i>Loxodonta africana</i>)	Yes	No
Proboscidea/Elephantidae	Anteaters (<i>Myrmecophaga tridactyla</i>)	No	No
	Beaver (<i>Castor fiber canadensis</i>)	Yes	No
Pilosa/Myrmecophagidae	Bank voles (<i>Myodes glareolus</i>)	No	No
	Gray-sided vole (<i>Clethrionomys rufocanus</i>)	No	No
Rodentia/Castoridae	Red-backed voles (<i>C. rutilus</i>)	No	No
	Field vole (<i>Microtus agrestis</i>)	Yes	No
Rodentia/Arvicolidae	Root vole (<i>Microtus oeconomus</i>)	No	No
	Wood mice (<i>Apodemus sylvaticus</i>)	No	No
	Yellow-necked mice (<i>Apodemus flavicollis</i>)	No	No
	House mice (<i>Mus musculus</i>)	No	No
	Common rat (<i>Rattus norvegicus</i>)	Yes	Yes
	Giant gerbil (<i>Rhombomys opimus</i>)	Yes	No
	Gerbil (<i>Meriones libicus</i>)	Yes	No
	Ground squirrel (<i>Citellus fulvus</i>)	No	No
	Patagonian cavy (<i>Dolichotis patagonum</i>)	No	No
	Common shrew (<i>Sorex araneus</i>)	No	No
Rodentia/Sciuridae			
Rodentia/Caviidae			
Insectivora/Soricidae			

Review

Veterinary Microbiology 140 (2010) 229–236

Zoonotic poxviruses[☆]Sandra Essbauer^{*}, Martin Pfeffer, Hermann Meyer

Reports on spread of CPXV in western European rodents and carnivores

Country	Mode of detection	Reservoir
Great Britain	Serologic testing and PCR	Bank voles (prevalence in autumn, 80%), wood mice (prevalence, 27%), and short-tailed field voles (<i>Clethrionomys glareolus</i> , <i>Apodemus sylvaticus</i> , and <i>Microtus agrestis</i> ; prevalence, 99% [11 of 12])
Germany	Serologic testing	Cats (prevalence, 2% [44 of 2173])
Norway	Serologic testing	Wild carnivores (red foxes [<i>Vulpes vulpes</i>]; prevalence, 11% [7 of 62]) and domestic cats (prevalence, 10.1% [n = 217])
Finland	Serologic testing and PCR	Rodents (mainly bank voles [<i>Clethrionomys glareolus</i>]; prevalence, 0%–92%, depending on population dynamics; high prevalence during the peak phase of population for red foxes (prevalence, 50% [7 of 14]) and lynx (prevalence, 1.4% [1 of 73])
Sweden	Serologic testing	Lynx (prevalence, 29%; [5 of 17]) and brown bears (prevalence, 2%; [1 of 45])
Germany	Serologic testing	Red foxes (prevalence, 6.5% [46 of 703])
Austria	Serologic testing	Domestic cats (prevalence, 4% [18 of 200])

bank voles
(*Clethrionomys glareolus*) (*Apodemus sylvaticus*)



wood mice
(*Apodemus sylvaticus*)



field voles
(*Microtus agrestis*)



Red foxes
(*Vulpes vulpes*)



Famiglia Poxviridae

Sottofamiglia Chordopoxvirinae: 8 generi di cui 4 patogeni anche per l'Uomo

Genere	Specie	Ospiti non umani	Note
Orthopoxvirus	Variola virus (maior e minor) – VARV	No	Smallpox: estinto (bioterrorismo)
	Monkeypoxvirus – MPXV	Primati non umani (NHP)	USA, Africa; reservoir: roditori africani
	Vaccinia poxvirus - VACV	Bovini, bufalo, coniglio	Usato come vaccino; in Brasile: cavalli, bovini, uomo, roditori
	Camelpox – CMLV	Cammello	Reservoir: animali selvatici?
	Cowpoxvirus – CPXV	Bovini, gatto, cane, cavallo, capra, felidi selvatici, camelidi nuovo mondo, animali esotici (felidi, NHP, formichieri), roditori	Europa: sieropositività in cani, volpi, cavalli, arvicole. Reservoir: piccoli roditori
Molluscipoxvirus	Virus Mollusco Contagioso - MOCX	Primati non umani	Africa; soggetti immunodepressi
Parapoxvirus	Orf virus – ORFV	Pecore, capre, renne	Nodulo del mungitore
	Pseudocowpoxvirus – PCPV	Bovino	
	Virus Stomatite papulare bovina – BPSV	Bovino	
Yatapoxvirus	Tanapoxvirus – TANV	Roditori	Trasmessi da insetti; Africa e Asia; lesioni simil-tumorali nel sottocute
	Yaba monkey tumorvirus – YMTV	Primati non umani	

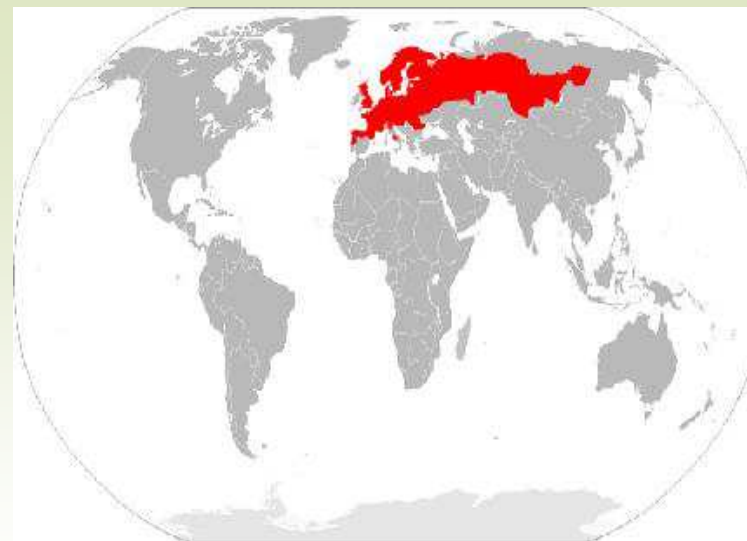Genere ORTHOPOXVIRUS: 10 specie di cui 5 patogene per l'Uomo

Specie COWPOX VIRUS (200x350 nm; dsDNA, lineare 230 kbp)

Situazione Epidemiologica CPXV nel Mondo

Zoonosi endemica: Nord Europa, aree occidentali ex URSS e zone adiacenti Asia settentrionale e centrale

negli ultimi anni, circa **200 casi umani** in Gran Bretagna, Germania, Belgio, Paesi Bassi, Svezia, Finlandia, Norvegia, Russia e Italia. Casi recenti: Russia e Germania 2015, Polonia 2017, UK 2018



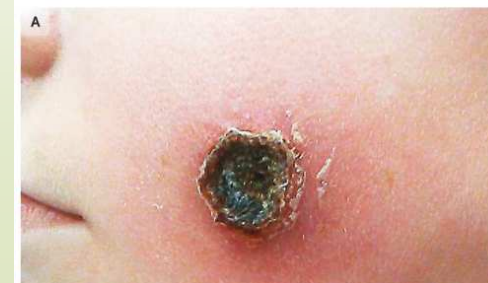Epidemiol. Infect. (2017), **145**, 755–759. © Cambridge University Press
doi:10.1017/S0950268816002922

SHORT REPORT **Cowpox in a human, Russia, 2015**

Cowpox Virus Infection

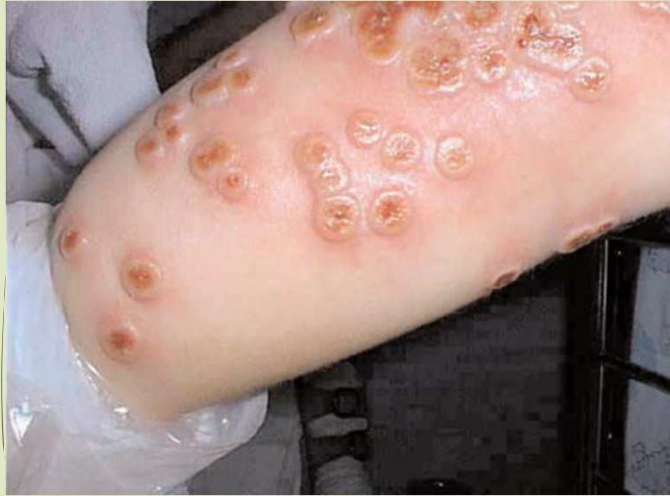Ewa Talarek, M.D., Ph.D., and Magdalena Marczyńska, M.D., Ph.D.

January 11, 2018
N Engl J Med 2018; 378:181
DOI: 10.1056/NEJMicm1702548
Metrics

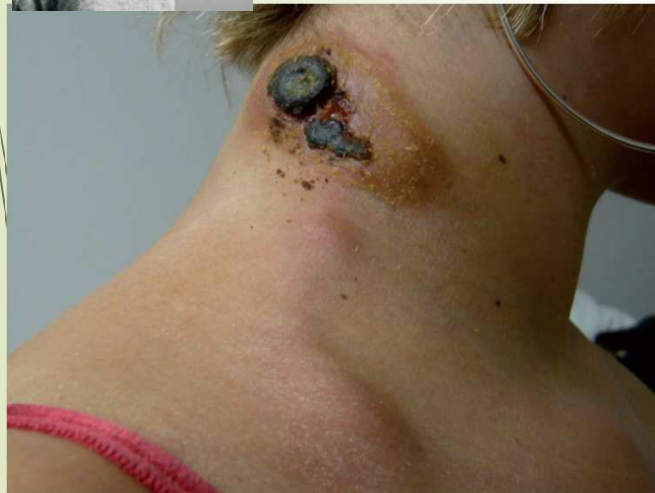

Case Report

Two Distinct Clinical Courses of Human Cowpox, Germany, 2015



Lesioni di 7 gg all'avambraccio
(Pelkonen P et al, Finlandia 2003)



Lesioni necrotiche e linfangite su collo e clavicola
(Vogel S et al, Germania 2012)

Infezione da Cowpox virus nell'UOMO

- Colpiti soprattutto **soggetti giovani**
- Contagio da **gatti, ratti domestici, animali esotici**; non ancora dimostrato da uomo a uomo
- Lesioni su **cute; mano e collo** dopo 4-14 gg; no prurito
- Linfadenite e sintomi simil influenzali
- **Guarigione spontanea** in 6-12 settimane
- Prognosi infausta in soggetti immunocompromessi o sotto terapia cortisonica

- comparsa di Ac dopo circa 7 gg
- cross-immunità con Vaccino Vaiolo umano

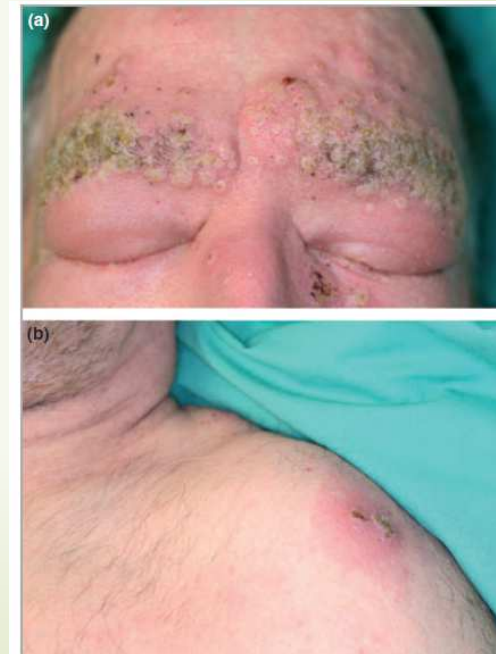

Fig 1. Partially crusted papules, pustules and vesicles (a) in the face and (b) on the shoulder at the time of hospitalization.

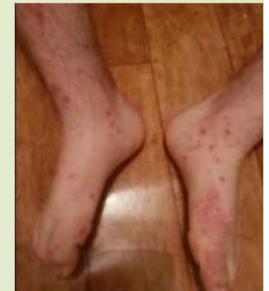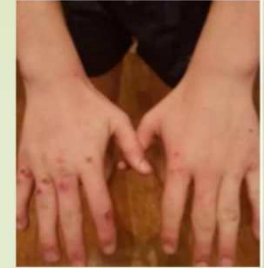Generalized cowpox infection in a patient with Darier disease

British Association of Dermatologists 2011 **164**, pp1107-1124

DOI: 10.1111/j.1365-2133.2011.10226.x

Diagnosi Differenziale con forme:

- batteriche (CSD, antrace, richettsia, actinomyces)
- virali (Smallpox, Monkeypox, Herpes e Varicella, Orf)
- fungine (Sporotricosi)
- allergie da farmaco e punture di insetti.



Trattamento



- **Terapia antibiotica** per prevenire le infezioni batteriche
- Antivirali: Cidofovir, efficace ma causa di nefrotossicità; **ST-246** (Tecovirimat)
- Vaccino **MVA**: non protegge in assoluto da infezioni e sintomi, ma è consigliabile nelle categorie professionali a rischio

Generalised cowpox virus infection

Lisa-Lena Grönmeyer, Anne Böttcher, Sigrüd Brodtkorb, Livia Schrick, Lars Möller, Andreas Nitsche, Rutraut Mössner, Michael P Schön, Timo Bühl

A 24-year-old man presented to our dermatology clinic (lymphoma, diabetes, and malnutrition) were negative. *Lancet* 2017; 390: 1768



Journal of Clinical Virology 40 (2007) 160–162

Short communication

Viremia in human Cowpox virus infection

Andreas Nitsche*, Andreas Kurth, Georg Pauli

Lancet Infect Dis 2010; 10: 288

Human cowpox in a veterinary student

Martin Glatz, Susanne Richter, Gabriele Ginter-Hanselmayer, Werner Aberer, Robert R Müllegger



Case Report

Two Distinct Clinical Courses of Human Cowpox, Germany, 2015

Ines Eder¹, Patrick Vollmar², Martin Pfeffer³, Philipp Naether⁴, Arne Christian Rodloff¹, Hermann Meyer^{5,*}

¹ Institute of Medical Microbiology and Epidemiology of Infectious Diseases, University Hospital, 04103 Leipzig, Germany; ines.eder@medizin.uni-leipzig.de (I.E.); acr@medizin.uni-leipzig.de (A.C.R.)

² Central Diagnostic Laboratory Division, Bundeswehr Institute of Microbiology, 80937 Munich, Germany; patrickvollmar@bundeswehr.org

³ Institute of Animal Hygiene and Veterinary Public Health, University of Leipzig, 04103 Leipzig, Germany; martin.pfeffer@vetmed.uni-leipzig.de

⁴ Ear, Nose and Throat Clinic, University Hospital, 04103 Leipzig, Germany; philippnaether@googlemail.com

⁵ Department of Viruses and Intracellular Agents, Bundeswehr Institute of Microbiology, 80937 Munich, Germany

* Correspondence: hermann1meyer@bundeswehr.org; Tel.: +49-89-992692-3910

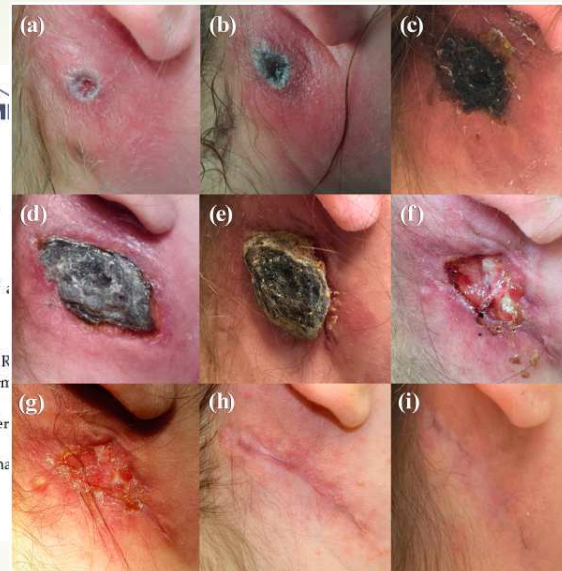

Figure 1. Photographs of the clinical course of cowpox in a veterinary assistant (Case 1), taken on Day 10 (a), Day 13 (b), Day 20 (c), Day 30 (d), Day 47 (e), Day 84 (f), Day 89 (g), Day 210 (h), and Day 326 (i).

Emerging Infectious Diseases • www.cdc.gov/eid • Vol. 21, No. 12, December 2015

Severe Ocular Cowpox in a Human, Finland

Paula M. Kinnunen, Juha M. Holopainen, Heidi Hemmälä, Heli Piiparinen, Tarja Sironen, Tero Kivelä, Jenni Virtanen, Jukka Niemimäa, Simo Nikkari, Asko Järvinen, Olli Vapalahti

Author affiliations: University of Helsinki, Helsinki, Finland (P.M. Kinnunen, J.M. Holopainen, H. Piiparinen, T. Sironen, T. Kivelä, J. Virtanen, O. Vapalahti); Finnish Defence Forces, Helsinki (P.M. Kinnunen, H. Hemmälä, H. Piiparinen, S. Nikkari); Helsinki University Hospital, Helsinki (J.M. Holopainen, T. Kivelä, A. Järvinen, O. Vapalahti); Natural Resources Institute Finland (Luke), Vantaa, Finland (J. Niemimäa)

DOI: <http://dx.doi.org/10.3201/eid2112.150621>

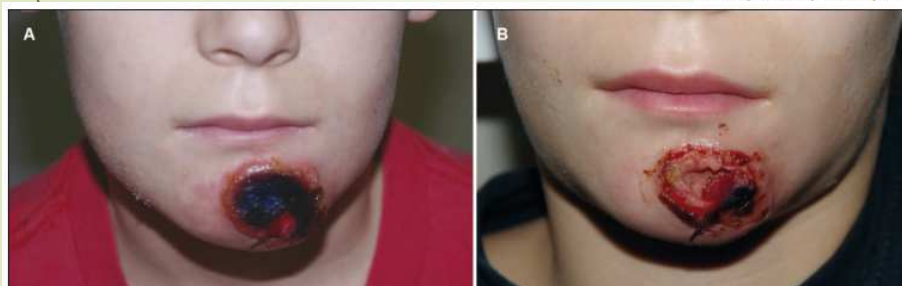

Figure 1 - 11-year-old boy with cowpox lesion. An ulcerated inflammatory lesion located on the chin after direct contact with a domestic cat. A) Note the black scab on the top of the lesion. B) Skin lesion after scab detachment.

(Zaba R et al, 2017)

<https://www.bbc.com/news/uk-wales-44484599>

Annals of Agricultural and Environmental Medicine 2015, Vol 22, No 3, 456–458
www.aem.pl

CASE REPORT

Cowpox after a cat scratch – case report from Poland

Karolina Świtaj¹, Piotr Kajfasz¹, Andreas Kurth², Andreas Nitsche²

¹ Department of Zoonotic and Tropical Diseases, Medical University of Warsaw, Poland

² Robert Koch Institute, Center for Biological Threats and Special Pathogens, Highly Pathogenic Viruses, Berlin, Germany

Infezione da Cowpox virus nel *Rattus norvegicus* "nuovo" Pet

R. norvegicus = ratto grigio o delle fogne e ratto da compagnia (*fancy rat*)

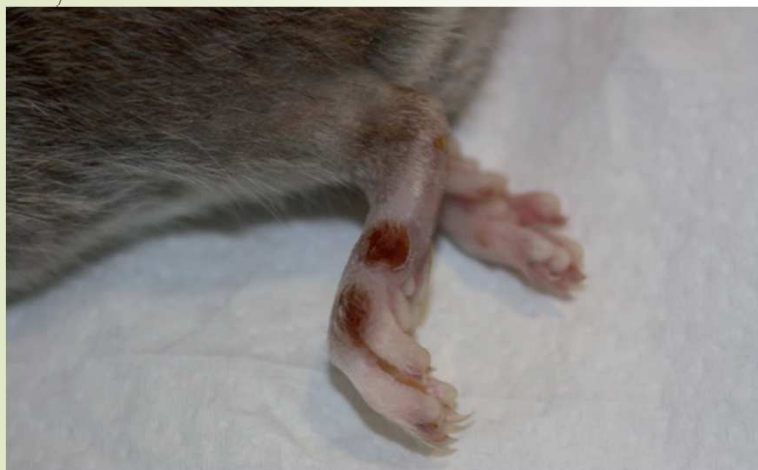Infezione per **contatto diretto** con lesioni cutanee o feci e per **aerosol**.

Lesioni più frequenti: **ulcere e croste** su **muso, orecchie, zampe**.
Manca il prurito, possibili congiuntivite e rinite.

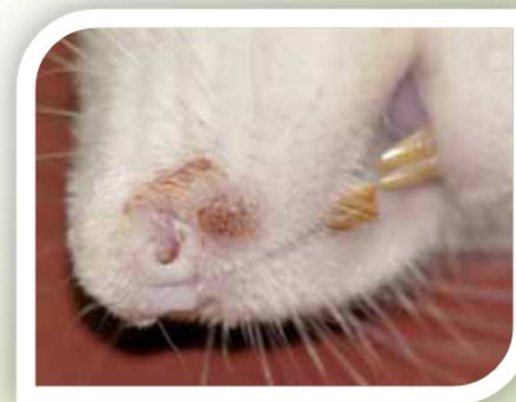Guarigione spontanea delle lesioni cutanee; se forma generalizzata, esito fatale.



Lesioni zampe
(Campe H et al, Germania 2009)



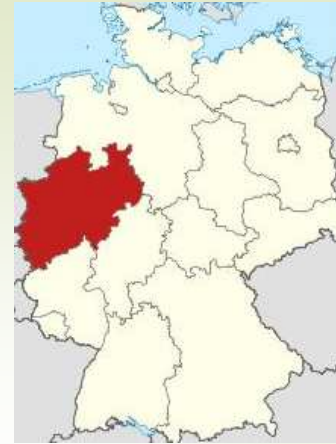Ratto domestico: lesioni cutanee sulle zampe
(Vogel S et al, Germania 2012)



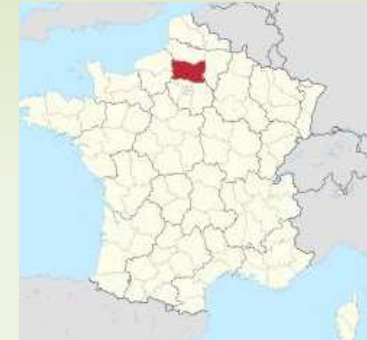Lesioni cutanee su muso di ratto
(Nitsche A. in Scagliarini A. La Settimana Vetrinaria, 2010)

Provvedimenti legislativi - Europa e Italia

Allerta 02/2009 DG SanCo:
Commissione europea: invito agli
Stati Membri di incrementare la
vigilanza



Baviera e Renania, 2008



Oise, Noire e Loiret, 2008

Dir. Gen. Sanità Animale-Farmaco
Veterinario: nota informativa del
Ministero della Salute 0002658-P-
13/02/2009 con scheda riguardante la
malattia nell'uomo





*Ministero del Lavoro, della Salute
e delle Politiche Sociali*

DIPARTIMENTO PER LA SANITA' PUBBLICA VETERINARIA, LA NUTRIZIONE E
LA SICUREZZA DEGLI ALIMENTI
Direzione Generale della Sanità Animale e del Farmaco Veterinario
Ufficio VIII

Uffici veterinari per gli Adempimenti comunitari (UVAC).
Loro sedi.

**Oggetto: casi umani di Cowpox virus in Francia e in Germania a seguito di contatti con ratti
("pet rats ") introdotti dalla Repubblica Ceca.**

La Commissione europea ha informato in merito a taluni recenti casi negli uomini di infezioni da cowpox virus dovuti a contatti diretti con ratti ("pet rats").

I casi in questione si sono verificati in Germania ("Bavaria e North Rhine Westphalia") e in Francia (12 casi) nei Dipartimenti di " Oise, Nord e Loiret".

I ratti sono stati acquistati in diversi negozi che hanno introdotto tali animali da una struttura ubicata nella città di Kolin, nella Repubblica Ceca.

Le Autorità della Repubblica Ceca, a seguito delle indagini esperite, hanno comunicato che i Paesi interessati dalle spedizioni degli animali sospetti risultano la Francia, la Germania, il Belgio e l'Olanda e che, comunque, nel proprio territorio, nessun caso umano di infezione da cowpox virus è stato riscontrato né sono stati rilevati nelle aziende casi di malattia nei ratti.

Si può sottolineare, pertanto, come, alla luce delle informazioni finora acquisite, l'Italia non sia stata interessata dalle introduzioni degli animali a rischio.

Appare importante mettere in evidenza altresì che le Autorità francesi hanno informato che diversi ratti ("pet rats"), entrati in contatto con gli uomini risultati in seguito infetti, hanno mostrato sintomatologia respiratoria prima della morte.

Tutto ciò rilevato la Commissione europea ha comunque invitato tutti gli Stati membri ad incrementare la vigilanza sensibilizzando altresì i proprietari dei negozi degli animali in questione nonché gli acquirenti dei roditori in merito alle misure di igiene preventiva.

Si chiede pertanto agli Enti in indirizzo, in relazione alle loro prerogative e nell'ambito delle attività cui sono preposti, di prestare particolare attenzione alle movimentazioni commerciali degli animali di cui trattasi, sia per quanto concerne le introduzioni dai Paesi membri e sia nelle successive fasi di commercializzazione nei negozi.

Alla FNOVI e all' ANMVI si chiede altresì di portare a conoscenza degli episodi sopra delineati i veterinari liberi professionisti in considerazione dell'importante ruolo svolto dagli stessi nel monitoraggio e nella gestione dello stato sanitario degli animali d'affezione e compagnia e per i rapporti tenuti con i proprietari degli animali nello svolgimento della loro professione.

Caso Pox gatto art. 1997 Canese

Infezione rara a sud delle Alpi in Italia descritti pochi casi

Alcuni dati rivelano la circolazione autoctona di orthopoxvirus nel Nord-Est d'Italia

Due casi notificati nel 2005 e 2007 in Friuli Venezia Giulia: da gatto a studente di veterinaria e da gatto a medico veterinario

Emerging Infectious Diseases • www.cdc.gov/eid • Vol. 15, No. 3, March 2009

Cat-to-Human Orthopoxvirus Transmission, Northeastern Italy

Fabrizio Carletti, Licia Bordi,
Concetta Castilletti,
Antonino Di Caro,
Laura Falasca, Cristiana Gioia,
Giuseppe Ippolito,
Stefania Zaniratti,
Anna Beltrame, Pierluigi Viale,
and Maria Rosaria Capobianchi

Progetto di ricerca 2011

Zoonosi ed infezioni virali esotiche:
fronteggiare le emergenze attraverso un approccio integrato tra medicina umana e veterinaria

P2 INMI Innovative protocols to improve diagnosis and therapy of zoonotic and arthropod-borne viral infections

Work Package 3: *Evaluate the relevance of orthopoxviral zoonosis transmitted by wild and domestic animals to humans in Italy*



GATTI: CARATTERISTICHE EPIDEMIOLOGICHE

Età (mediana)	6 anni (range, 1- 19 anni)
Gatto domestico	134 (59.2%)
Domicilio in zona rurale	108 (52.2%)
Contatti con altri gatti	173 (76.5%)
Contatti con roditori	163 (72.1%)

n=226

Positività sierologica per orthopoxvirus (Ab NT >20) = 44/226 (19.5%)

n.38 Veterinari

Positività sierologica per orthopoxvirus (titolo neutralizzante >20) = 11 (28.9%)
La percentuale di sieroprevalenza decresce con l'avanzare dell'età

nel 2011, nuovo caso in
un gatto del Friuli
Venezia Giulia; nessuna
trasmissione all'uomo

(Castillette 2011, dati non pubblicati)

Castillette C,
comunicazione
all'evento
"Infezione da
OPV zoonotici"
03/12/15



..... in Italia

Cowpox virus nel Lama (*Lama glama*)

Luglio 2009

- ✓ Azienda in prov. di Viterbo (circa 580 animali)
- ✓ Virus isolato da 5 lama su 7 presenti
- ✓ Morti 3 soggetti
- ✓ Presenza di Ac nei 4 lama sopravvissuti, negative altre spp animali esaminate
- ✓ Ac in 2 delle 4 persone a contatto

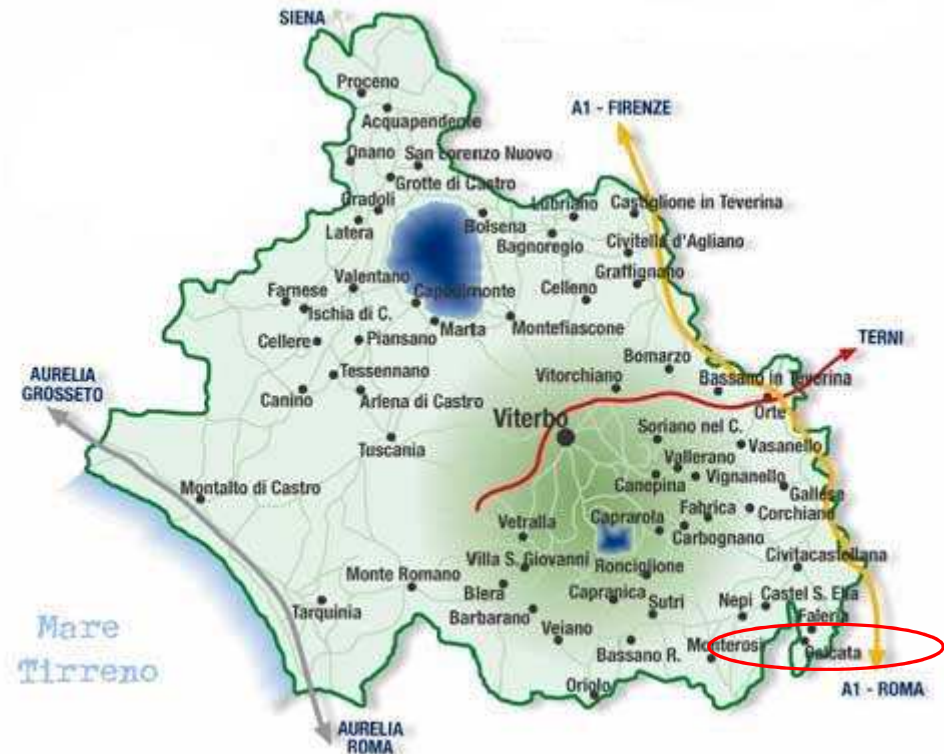

Emerging Infectious Diseases • www.cdc.gov/eid • Vol. 17, No. 8, August 2011

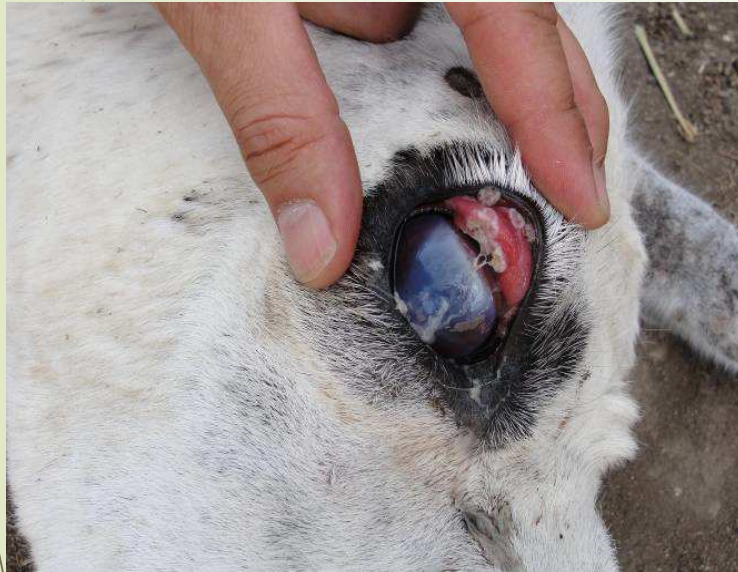Cowpox Virus in Llama, Italy

Giusy Cardeti, Alberto Brozzi, Claudia Eleni, Nicola Polici, Gianlorenzo D'Alterio, Fabrizio Carletti, Maria Teresa Scicluna, Concetta Castillett, Maria R. Capobianchi, Antonino Di Caro, Gian Luca Autorino, and Demetrio Amadeo

Cowpox virus (CPXV) was isolated from skin lesions of a llama on a farm in Italy. Transmission electron microscopy showed brick-shaped particles consistent with orthopoxviruses. CPXV-antibodies were detected in llama and human serum samples; a CPXV isolate had a hemagglutinin sequence identical to CPXV-MonKre08/1–2–3 strains isolated from banded mongooses in Germany.



Cowpox virus nel Lama (2) (Lama glama)




Lesioni congiuntivali di Lama

© D'Alterio, Italia 2009

Lesioni crateriformi (Lama)

© D'Alterio G, Viterbo, 2009



- **Lesioni crateriformi** 0,5 cm, localizzate su tutto il corpo; soprattutto: muso, padiglioni auricolari, congiuntiva, mammella e cute perianale
- abbattimento, anoressia, decubito e morte in circa 10 giorni
- guarigione spontanea delle lesioni cutanee nei 2 malati e sopravvissuti
- Esaminati **piccoli roditori** (44 ratti e 31 topi): tutti negativi (es. virologici)

..... in Italia

Nel 2014 due ceppi di CPXV-like sono stati evidenziati in 2 bovini e 2 capre in Sicilia

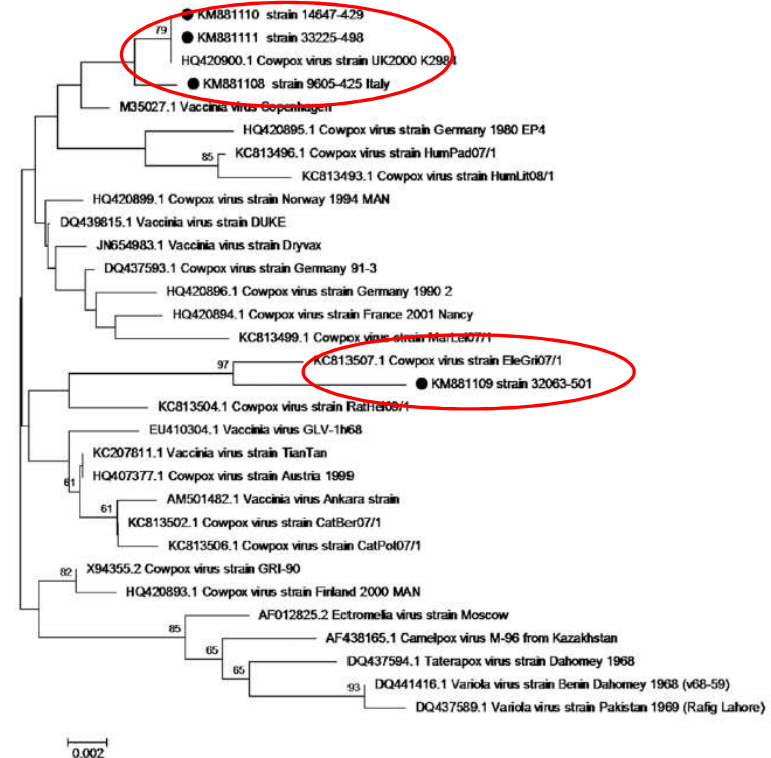
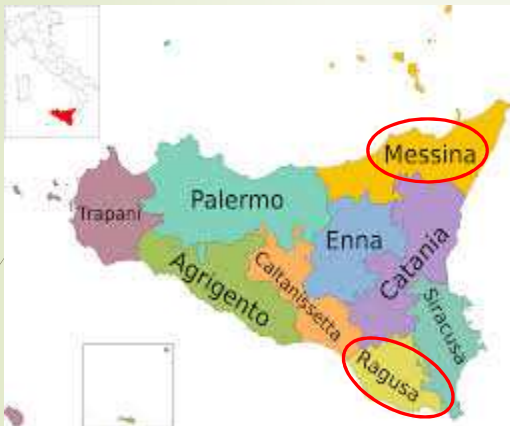

Figure 3. Phylogenetic tree generated from alignment of complete orthopoxvirus (OPV) *Rpo 18* gene sequence using the neighbor-joining method and the Tamura 3-parameter model of nucleotide substitution, implemented in MEGA 6.² The percentage of replicate trees in which the associated taxa clustered together in the bootstrap test (1,000 replicates) is shown above the branches (cutoff 60%). Dots indicate the viral strains described in our study.

Evidence of zoonotic *Poxviridae* coinfections in clinically diagnosed papillomas using a newly developed mini-array test

Alessandra Scagliarini,¹ Giovanni Casà, Bernadette Trentin, Laura Gallina, Federica Savini, Marine Morent, Antonio Lavazza, Roberto Puleio, Calogera Buttaci, Vincenza Cannella, Giuseppa Purpari, Patrizia Di Marco, David Piquemal, Annalisa Guercio

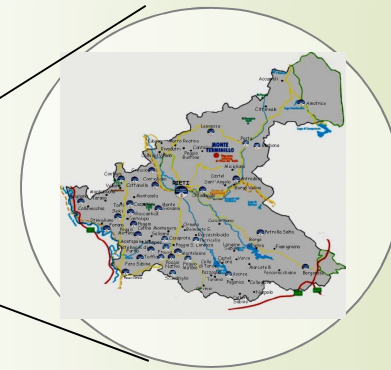
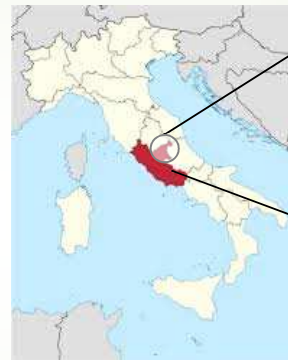Journal of Veterinary Diagnostic Investigation
2016, Vol. 28(1) 59–64
© 2015 The Author(s)
Reprints and permissions:
sagepub.com/journalsPermissions.nav
DOI: 10.1177/1040638715614604
jvdi.sagepub.com

... in Italia ...

A novel Orthopoxvirus in Macachi di Tonkeana (*Macaca tonkeana*)

■ **Gennaio 2015**

■ in un **Centro di ricovero e recupero** per animali selvatici ed esotici, in un'area boschiva dell'**Italia centrale**

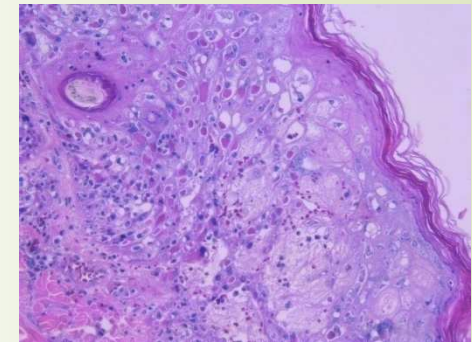
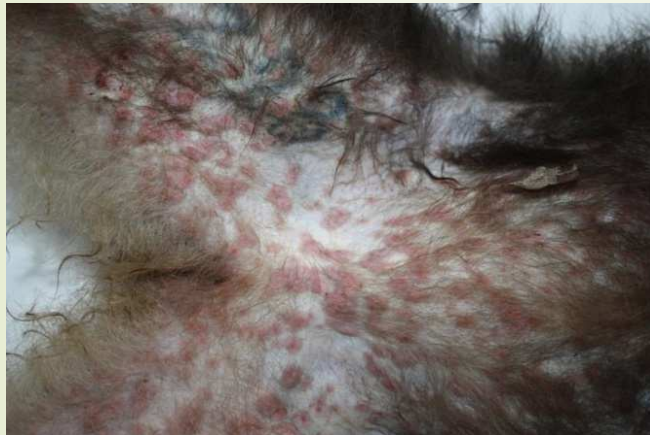
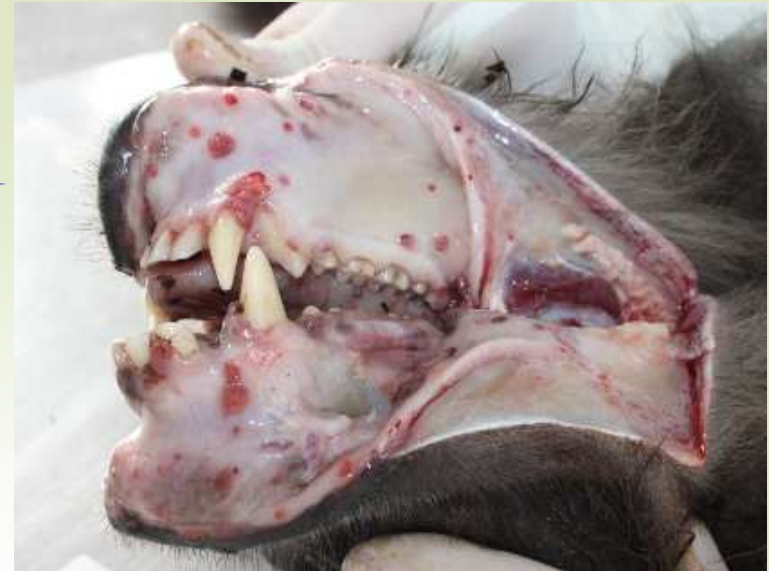
- In 2 settimane, **12 macachi** di un gruppo di 18 animali, sono morti tra le 48 ore e 12 giorni dalla comparsa dei **sintomi**

- **Grave depressione, forma respiratoria, vomito e sintomi neurologici**

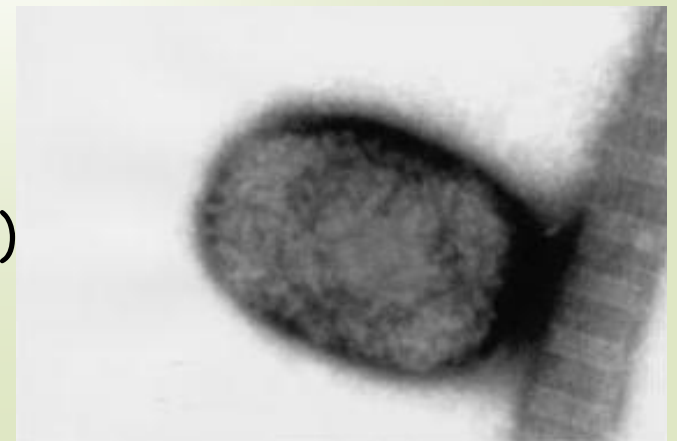Papule eritematose e pustole

- su mucosa gengivale
- su regione inguinale



Lesioni cutanee e organi principali
processati per:

- **esami virologici**
- **esame istologico** (ematossilina-eosina)



Dati Epidemiologici

- N.30 animali selvatici e gatti randagi del Centro
→ sieri **negativi al test di sieroneutralizzazione**

Table 2. Serologic analysis of serum samples collected from various mammal species housed at animal sanctuary, Italy, January 2015

Species	Virus neutralization test, no. positive/no. total	Antibody titer*
Wolf	0/1	Negative
Llama	0/8	Negative
Roe deer	0/1	Negative
Mouflon	0/1	Negative
Goat	0/4	Negative
Badger	0/1	Negative
Donkey	0/2	Negative
Cat	0/12	Negative
Total	0/30	

*Threshold dilution was 1:4.



- N.62 primati nonumani del Centro, sieri in IFA
→ **IgG positivi 29,03%**



Table 3. Serologic analysis of serum samples from nonhuman primate species housed at animal sanctuary, Italy, January 2015*

Species	IFA IgM test, no. positive/no. total (%)	IgM titer†	IFA IgG test, no. positive/no. total (%)	IgG titer, † range
Tonkean macaque (<i>Macaca tonkeana</i>)	0/30	Negative	8/30	1:40–1: 640
Cynomolgus macaque (<i>M. fascicularis</i>)	0/11	Negative	3/11	1:20–1:160
Barbary macaque (<i>M. sylvanus</i>)	2/12	1:20	2/12	1:20
Rhesus macaque (<i>M. mulatta</i>)	0/1	Negative	1/1	1:80
Japanese macaque (<i>M. fuscata</i>)	0/2	Negative	2/2	1:80
Tufted capuchin (<i>Sapajus apella</i>)	0/4	Negative	2/4	1:20
Grivet (<i>Cercopithecus aethiops</i>)	0/1	Negative	0/1	Negative
Hamadryas baboon (<i>Papio hamadryas</i>)	0/1	Negative	0/1	Negative
Total	2/62 (3.22)		18/62 (29.03)	

*IFA, immunofluorescence antibody.

†Threshold dilution was 1:20.

Protocollo Vaccinale

- 91 NHP vaccinati con Vaccino
IMVANEX® (Bavarian Nordic A/S)




Table 5. Immunofluorescence antibody testing of vaccinated nonhuman primates after outbreak at animal sanctuary, Italy, January 2015*

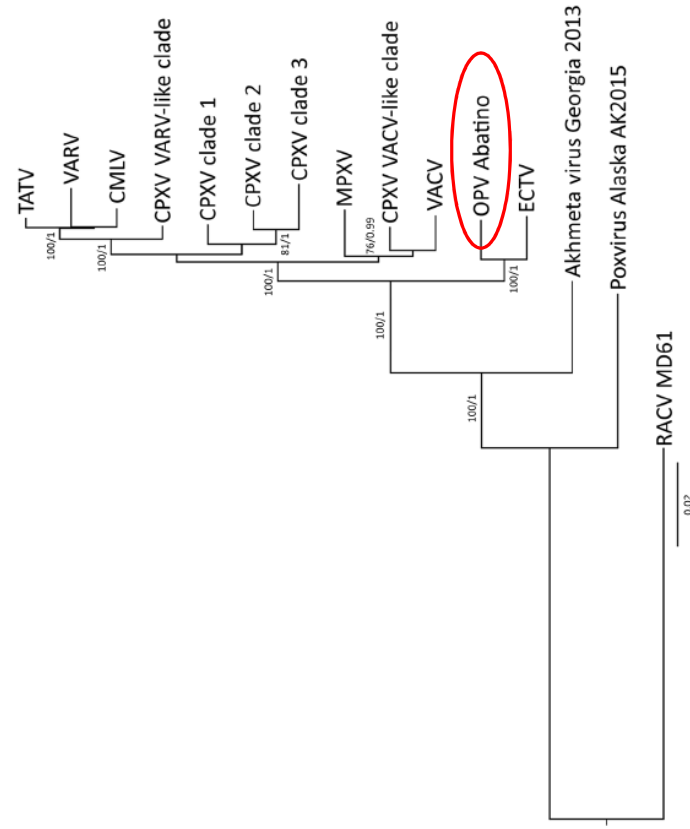Species	No. animals	IgM, T0/T30/T90	IgG, T0/T30/T90	No. (%) with IgG increase
Tonkean macaque (<i>Macaca tonkeana</i>)	4	Neg/1:20/neg Neg/neg/neg Neg/neg/neg Neg/neg/neg	Neg/1:20/1:320 Neg/1:20/1:80 Neg/neg/1:80 Neg/neg/1:40	4 (100)
Cynomolgus macaque (<i>M. fascicularis</i>)	5	Neg/1:20/1:20 Neg/1:80/1:80 Neg/neg/neg Neg/1:20/1:20 Neg/neg/neg	1:20/1:320/1:320 1:20/1:80/1:80 Neg/1:20/1:80 Neg/1:20/1:80 Neg/1:80/1:160	5 (100)
Barbary macaque (<i>M. sylvanus</i>)	1	Neg/neg/neg	1:20/1:20/1:80	1 (100)

*Threshold dilution for antibody titers was 1:20. Neg, negative; T0, first immunization; T30, booster dose administration; T90, blood collection 60 d after T30.

Fatal Outbreak in Tonkean Macaques Caused by Possibly Novel Orthopoxvirus, Italy, January 2015¹

Giusy Cardeti,² Cesare Ernesto Maria Gruber,² Claudia Eleni, Fabrizio Carletti, Concetta Castilletti, Giuseppe Manna, Francesca Rosone, Emanuela Giombini, Marina Selleri, Daniele Lapa, Vincenzo Puro, Antonino Di Caro, Rainerio Lorenzetti, Maria Teresa Scicluna, Goffredo Grifoni, Annapaola Rizzoli, Valentina Tagliapietra, Lorenzo De Marco, Maria Rosaria Capobianchi, Gian Luca Autorino

Figure 6. Phylogenetic analysis of OPV Abatino obtained from skin lesion of Tonkean macaque during outbreak at animal sanctuary, Italy, January 2015. Nine conserved genes (GenBank accession nos. KY100107–KY100115) obtained with next-generation sequencing were concatenated and aligned with the homologous concatenated sequences from representative OPV strains (GenBank accession no.): TATV-Dahomey-1968 (DQ437594.1), VARV-Bangladesh-1975 (L22579.1), CMLV-M96 (AF438165.1), CPXV-HumAac09-1 (KC813508.1), CPXV-Germany2002-MKY (HQ420898.1), CPXV-Germany1998-2 (HQ420897.1), CPXV-MarLe07-1 (KC813499.1), MPXV-Congo2003-358 (DQ011154.1), CPXV-Finland2000 (HQ420893.1), VACV-Lister (KX061501.1), ECTV-Moscow (AF012825.2), OPV GCP2013 Akhmeta (KM046934-42), and OPV Tena Dona AK2015 (KX914668-76). New World strain RACV-MD19 (GenBank accession no. FJ807746-54) was added to the analysis as an outgroup. We generated multiple alignments with MUSCLE version 3.8.31 (30) and built the phylogenetic tree by using the Bayesian Markov chain Monte Carlo model with MRBAYES version 3.2.5 (37) using the general time-reversible plus gamma model with 1 million generations, retaining a minimum of 10,000 posterior probabilities, and maximum-likelihood model RAxML version 8.1.24 (32) using the general time-reversible plus gamma with 1,000 pseudoreplicates. Numbers represent the reliability of the nodes with the minimum probability of 75% and minimum bootstrap value of 75. Scale bar indicates nucleotide substitutions per site. CMLV, camelpox virus; CPXV, cowpox virus; ECTV, ectromelia virus; MPXV, monkeypox virus; OPV, orthopoxvirus; RACV, raccoonpox virus; TATV, taterapox virus; VACV, vaccinia virus; VARV, variola virus.



..... in Italia

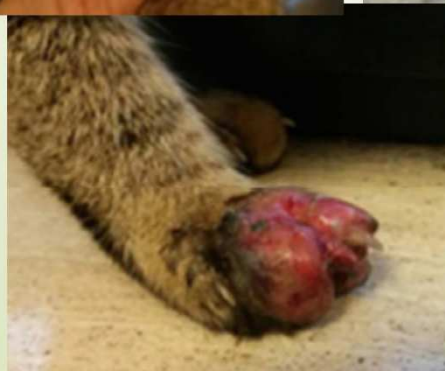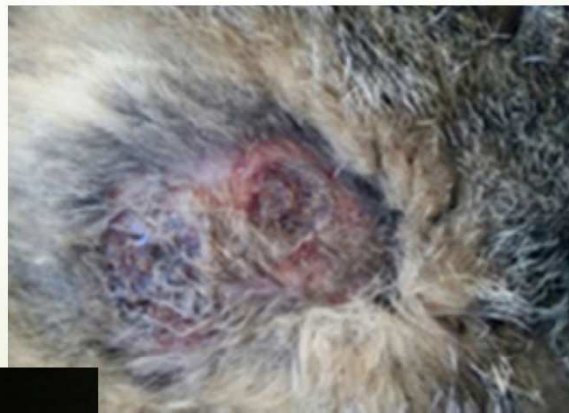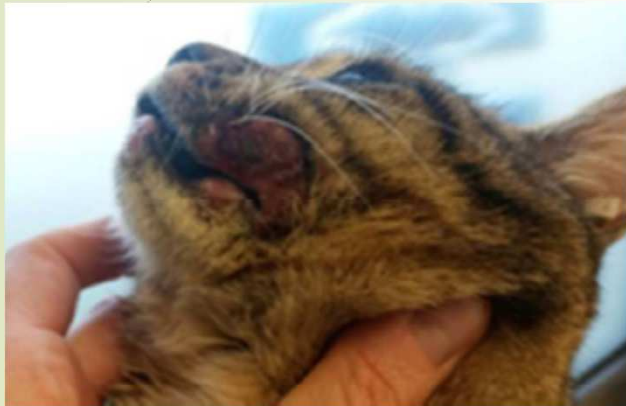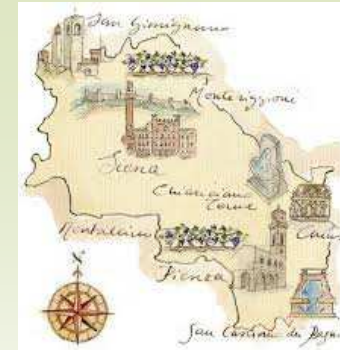Novembre 2016

gatto nella città di Siena:


placca ulcerata sul fianco -> zampa e muso

inviato materiale per diagnosi all'Università di Bari

Isolato e tipizzato un Orthopoxvirus molto simile al ceppo OPV Abatino



(Lanave et al. EID Sept 2018)

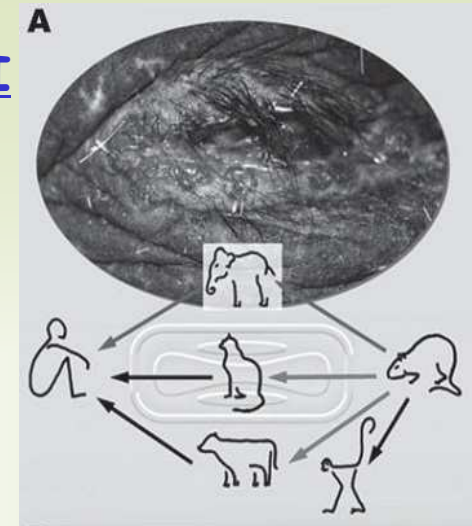

Specie esotiche-selvatiche da cui è stato isolato il virus


Elefante asiatico (*Elephas maximus*)
 Elefante africano (*Loxodonta africana*)
 Leone (*Panthera leo*)
 Pantera nera (*Panthera pardus*)
 Gherpardo (*Acinonyx jubatus*)
 Puma (*Felis concolor*)
 Giaguaro (*Panthera onca*)
 Ghepardo (*Acinonyx jubatus*)
 Ocelot (*Leopardus pardalis*)
 Gatto del Bengala (*Felis bengalensis*)
 Lince (*Lynx linx*)
 Okapi (*Okapia johnstoni*)
 Formichiere gigante (*Myrmecophaga tridactyla*)
 Rinoceronte nero (*Diceros bicornis*)
 Rinoceronte bianco (*Ceratotherium s. simum*)
 Lama (*Lama glama*)
 Alpaca (*Vicugna pacos*)
 Marà (*Dolichotis patagonum*)
 Panda rosso (*Ailurus fulgens*)
 Castoro (*Castor fiber*, *C. canadensis*)
 Macaco (*Macaca spp.*)
 Scimmie cappuccine (*Cebus spp.*)
 Mangusta (*Mungos mungo*)
 Jaguarundi (*Herpailurus yagouaroundi*)

Infezione da Cowpox virus ANIMALI ESOTICI e SELVATICI Giardini Zoologici

Infezione per contatto con
 ratti malati o loro feci e
 con altri animali infetti



Lesione occhio elefante
 (Kurth A et al, EID 2008)

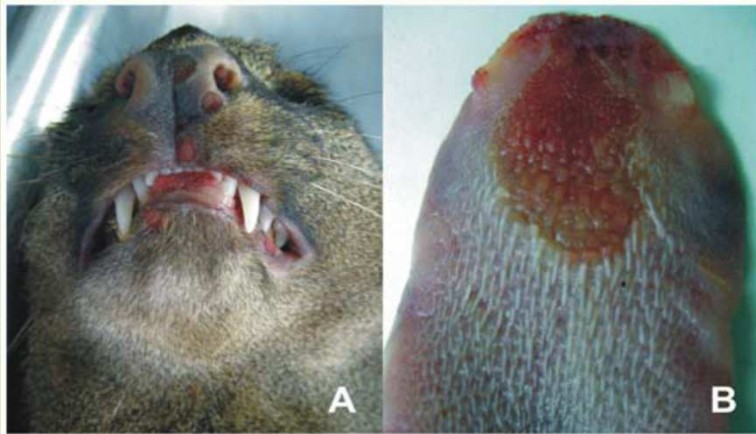

(Plos One
 2017)

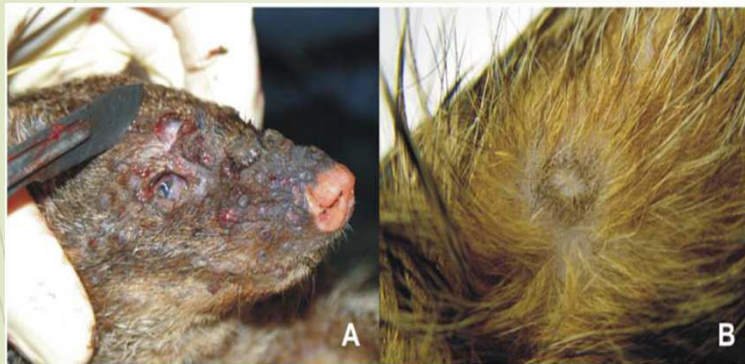Fig 2. Exemplary clinical presentations for typical (A) and non-typical (B) poxvirus lesions observed during the outbreaks. A. Progression of the infection observed for Nova (cluster 5) from d2 when typical dermal nodules were clearly visible, d8 at the peak of clinical disease with multiple classical skin wounds, and d52 with remaining pox scars. Lesions were predominantly located in the face of the animal but were also distributed over the body and legs. B. Atypical ulcerative skin lesions observed on Sheppard (cluster 1). The lesion on the lower lip is shown in the inset on the right for better visibility. (d = days after first clinical signs).

<https://doi.org/10.1371/journal.pone.0187089.g002>

CPXV - animali esotici e selvatici (2)



Lesioni su muso e lingua di Jaguarundi
(Kurth et al, Germania 2009)



Lesioni su muso e corpo di *Mangusta striata*
(Kurth et al, Germania 2009)

OPEN ACCESS Freely available online

PLOS one

Cowpox Virus Outbreak in Banded Mongooses (*Mungos mungo*) and Jaguarundis (*Herpailurus yagouaroundi*) with a Time-Delayed Infection to Humans

Andreas Kurth^{1*}, Martin Straube², Annette Kuczka³, Anton Josef Dunsche⁴, Hermann Meyer⁵, Andreas Nitsche¹

¹ German Consultant Laboratory for Poxviruses, Robert Koch Institute, Berlin, Germany, ² Zoo Krefeld, Krefeld, Germany, ³ Chemisches- und Veterinäruntersuchungsamt Rhein-Ruhr-Wupper, Krefeld, Germany, ⁴ Städtisches Klinikum Karlsruhe, Karlsruhe, Germany, ⁵ Bundeswehr Institute of Microbiology, Munich, Germany

Abstract

Background: Often described as an extremely rare zoonosis, cowpox virus (CPXV) infections are on the increase in Germany. CPXV is rodent-borne with a broad host range and contains the largest and most complete genome of all poxviruses, including parts with high homology to variola virus (smallpox). So far, most CPXV cases have occurred individually in unvaccinated animals and humans and were caused by genetically distinguishable virus strains.

- Lesioni localizzate su muso, orecchie, zampe, mucosa oro-faringea.
- Possibili sintomi respiratori e gastroenterici o morte improvvisa.
- **Guarigione spontanea** delle lesioni cutanee; se interessamento generale, esito spesso letale.

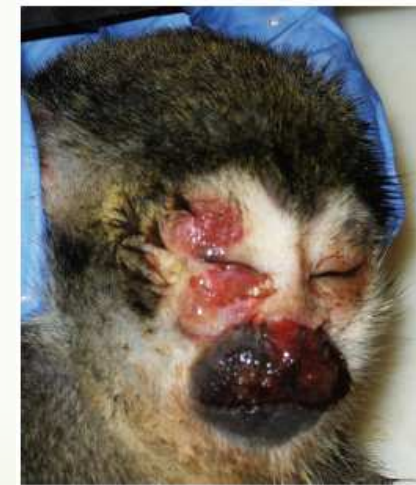

FIG 1: Female adult squirrel monkey (*Saimiri sciureus*) with multifocal to regionally extensive, well-demarcated areas of alopecia and ulceration of the skin

Veterinary Record (2011) 169, 156b

Fatal cowpox virus infection in two squirrel monkeys (*Saimiri sciureus*)

S. J. Girling, R. Pizzi, A. Cox, P. M. Beard

Piccoli roditori: veri RESERVOIR del CPXV

Indagini sierologiche:

Europa - alta sieroprevalenza in:

- **arvicole** (*Clethrionomys glareolus*, *Microtus agrestis*)
- **topi selvatici** (*Apodemus sylvaticus*) e **domestici** (*Mus musculus*)
- Ratto grigio (*Rattus norvegicus*)
- lemming (*Lemmus lemmus*)



Indagini virologiche (Hoffmann et al, J Virol 2015):

mostrata recettività a 3 ceppi di CPXV:

- **arvicola** (*Microtus arvalis*)
- **ratto Wistar** (*Rattus norvegicus*)



Epidemiol. Infect. (1995), **115**, 185–191
Copyright © 1995 Cambridge University Press

185

Serological evidence for the reservoir hosts of cowpox virus in British wildlife

A. C. CROUCH^{1,2,3}, D. BAXBY^{1*}, C. M. McCracken^{2,3}, R. M. GASKELL²
AND M. BENNETT³

Departments of Medical Microbiology¹, Veterinary Pathology² and Veterinary Clinical Science and Animal Husbandry³, University of Liverpool, PO Box 147, Liverpool L69 3BX, UK

(Accepted 15 March 1995)

SUMMARY

The reservoir host of cowpox virus in Western Europe is not known, but epidemiological evidence from human and feline infections indicates that the virus is probably endemic in small wild rodents. Therefore, serum and tissue samples

ZOONOSI emergente

Crescente popolarità di ratti domestici e animali esotici da compagnia
Ridotta cross-protezione per cessata profilassi antivaiolosa

Aumentato rischio per l'uomo di contrarre l'infezione da CPXV

Inclusa tra le Zoonosi emergenti in Europa

Segnalazione alla ASL, Dip.to Medicina Preventiva

Il virus

- ✓ **Molte varianti:** molte spp animali sensibili; più specie di CPXV?
- ✓ **Basso tasso di mutazione:** ma frequenti ricombinazioni inter e intramolecolari, delezioni, inserzioni
- ✓ **Varianti diverse** che circolano nella stessa area

**Perché
zoonosi
emergente?**

L'infezione

- **Alto titolo virale** negli animali infetti
- **Ampio spettro d'ospite**
- **Stop alla vaccinazione** contro il VARV
- **Nicchia ecologica** lasciata libera dallo Smallpox
- **Soggetti immunocompromessi** e con dermatiti atopiche

Infezione da Cowpox virus negli animali: studi sulla presenza e diffusione del virus in Italia Centrale

Durata 36 mesi:

inizio 01/10/2014 -> termine: 30/09/2018

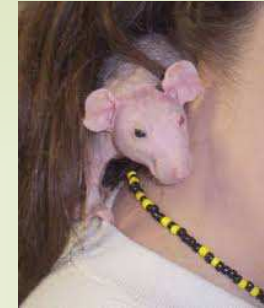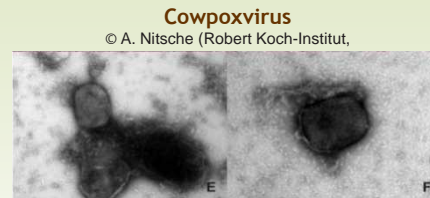
Attività distribuite tra le 5 U.O.



- U.O. IMS 1 - **Biotechnologie**, dott.ssa Giusy Cardeti (responsabile scientifico)
- U.O. IMS 2 - **Lab. Anatomo-Istopatologia**, dott.ssa Claudia Eleni
- U.O. IMS 3 - **Osservatorio Epidemiologico**, dott.ssa Paola Scaramozzino
- U.O. IMS 4 - **INMI-IRCCS, Laboratorio di Virologia**, dott.ssa Concetta Castilletti
- U.O. EMS 1 - **ASL Roma 3, Canile sovrazonale**, dott.ssa Livia Malandrucchio



Obiettivi del Progetto



Generali

- **Sensibilizzare i medici umani e veterinari alla zoonosi**
- **raccogliere dati sulla diffusione del CPXV** in Zoo e Centri di ricovero e recupero di animali esotici, tra i gatti e i "nuovi" pets della provincia di Roma, nelle persone a contatto con animali infetti
- **riscontrare sieropositività** in specie animali domestiche e selvatiche, alloctone e/o sinantropiche, ed esotiche
- **analizzare i fattori di rischio** associati alla prevalenza della suddetta infezione.

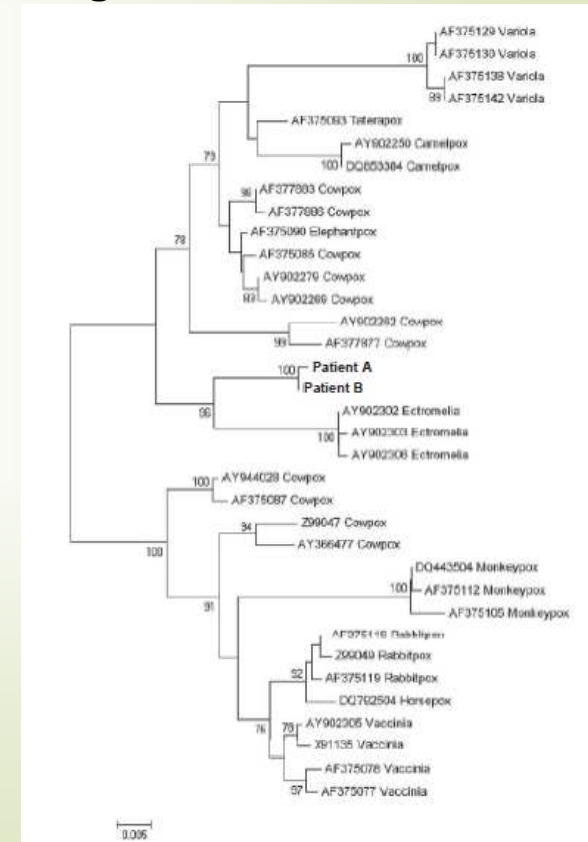


Obiettivi del Progetto

Specifici

- Mettere a punto **tecniche biomelocolari** per la diagnosi di CPXV

- **Correlare filogeneticamente** i ceppi identificati a quelli precedentemente isolati in Italia ed Europa



Raccolta e invio di **Campioni da quali animali?**

Animali campionati:

- Gatti di colonia e padronali
- Animali esotici sia detenuti in Giardini zoologici, Centri di Ricovero e Recupero e simili
- nuovi "Pets" -> Ratti domestici
- Animali selvatici, sinantropi e alloctoni con lesioni sospette
- Uomo



Materiale biologico da inviare all'IZS LT -> **indagini di laboratorio gratuite**

Lesioni cutanee o mucose: raschiato, ago aspirato, biopsia, tampone da bordo lesione (in 1 mL di soluzione fisiologica o PBS in provetta chiusa ermeticamente).

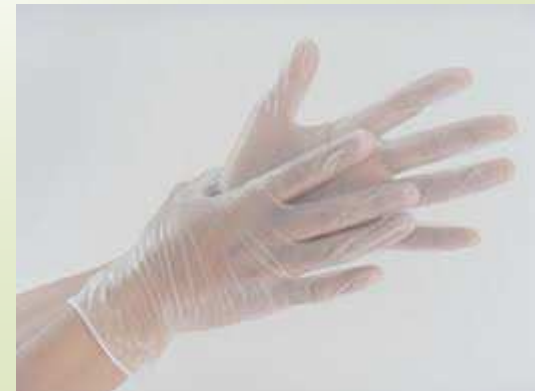Essudato: aspirare con una siringa ed inviare tal quale.

Sangue: per ricerca di anticorpi nel siero da animali con lesioni cutanee; da gatti di colonia, ratti, topi e animali esotici-selvatici.

Organi di animali deceduti: se sospetto clinico-anatomopatologico di CPXV, prelevare polmone, fegato, milza, intestino, coagulo intracardiaco.

Condizioni per il prelievo:

usare sempre **DPI**: trattandosi di un virus zoonosico, indossare almeno guanti e camice



Esempi di Lesioni cutanee

Condizioni di invio:

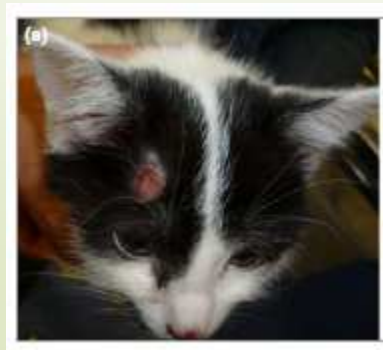- refrigerato (se entro 24 ore) oppure congelato, in contenitore infrangibile ed a chiusura ermetica
- quando possibile, in formalina per l'esame istologico.

- compilare *Scheda raccolta dati*

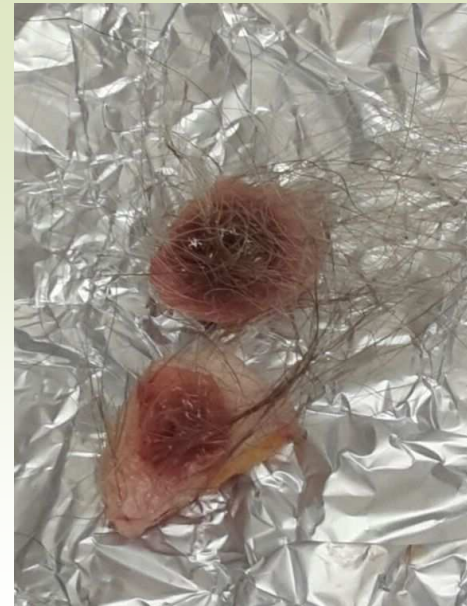sito www.izslt.it →

Servizi e Modulistica → Modulistica e referti online → Modulistica animali d'affezione → Cowpoxvirus → Schede Cowpoxvirus → Sch. di raccolta dati Gatto-Anim Esot-Selv

<http://www.izslt.it/servizi-e-modulistica/modulistica/cowpoxvirus>



(Hobi S et al, Br J Der 2015)



Lesioni cutanee (Macaco)
© IZS LT, 2015

Lesioni crateriformi (Lama)

© D'Alterio G, Viterbo, 2009

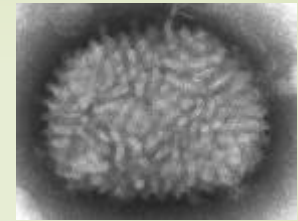


Infezione da Cowpoxvirus negli animali: studi sulla presenza e diffusione del virus in Italia centrale - IZSLT 03/13-NC															
<p>Data invio: _____</p> <p>Scheda di raccolta dati anamnestici e di campionamento</p> <p>GATTO</p> <p>Matericola/ID: _____</p> <table border="1"> <tr> <th>Dati Richiedente</th> <th>Dati Proprietario/Responsabile</th> </tr> <tr> <td>Ambulatorio Vet _____</td> <td>Nome e Cognome _____</td> </tr> <tr> <td>Indirizzo _____</td> <td>Indirizzo _____</td> </tr> <tr> <td>CAP _____ Comune _____ Provincia _____</td> <td>CAP _____ Comune _____ Provincia _____</td> </tr> <tr> <td>Telefono _____ Fax _____</td> <td>Telefono _____ Fax _____</td> </tr> <tr> <td>Email _____</td> <td>Email _____</td> </tr> <tr> <td>C.F.P./IVA: _____</td> <td>C.F.P./IVA: _____</td> </tr> </table> <p>Dati Gatto</p> <p>Domicilio del gatto/lubazione e denominazione della colonia felina: _____</p> <p>In area: rurale <input type="checkbox"/> urbana <input type="checkbox"/> altro <input type="checkbox"/> specificare _____</p> <p>Razza: _____</p> <p> Sesso: M <input type="checkbox"/> F <input type="checkbox"/> Età del gatto _____ anni probabile <input type="checkbox"/> certa <input type="checkbox"/></p> <p>Gatto <input type="checkbox"/> di proprietà <input type="checkbox"/> Accesso all'esterno: SI <input type="checkbox"/> NO <input type="checkbox"/></p> <p><input type="checkbox"/> di colonia/gattile <input type="checkbox"/> Vive con altri gatti: SI <input type="checkbox"/> NO <input type="checkbox"/></p> <p>Gatto che vive con altri animali: Roditori <input type="checkbox"/> Altro <input type="checkbox"/> Specificare _____</p> <p>Animali esotici <input type="checkbox"/> Cani <input type="checkbox"/></p> <p>Gatto che potrebbe aver avuto contatti con topi e/o ratti: SI <input type="checkbox"/> NO <input type="checkbox"/> Specificare _____</p> <p>Gatto che ha presentato nel suo passato o presenta lesioni ulcerative su cute e/o mucose: SI <input type="checkbox"/> NO <input type="checkbox"/> Non So <input type="checkbox"/></p>		Dati Richiedente	Dati Proprietario/Responsabile	Ambulatorio Vet _____	Nome e Cognome _____	Indirizzo _____	Indirizzo _____	CAP _____ Comune _____ Provincia _____	CAP _____ Comune _____ Provincia _____	Telefono _____ Fax _____	Telefono _____ Fax _____	Email _____	Email _____	C.F.P./IVA: _____	C.F.P./IVA: _____
Dati Richiedente	Dati Proprietario/Responsabile														
Ambulatorio Vet _____	Nome e Cognome _____														
Indirizzo _____	Indirizzo _____														
CAP _____ Comune _____ Provincia _____	CAP _____ Comune _____ Provincia _____														
Telefono _____ Fax _____	Telefono _____ Fax _____														
Email _____	Email _____														
C.F.P./IVA: _____	C.F.P./IVA: _____														

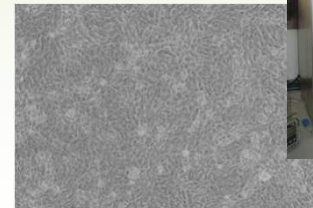
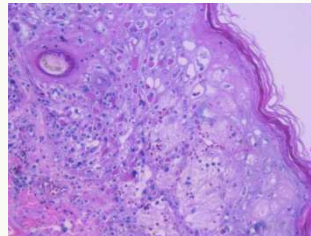
Infezione da Cowpoxvirus negli animali: studi sulla presenza e diffusione del virus in Italia centrale - IZSLT 03/13-NC																							
<p>Data invio: _____</p> <p>Scheda di raccolta dati anamnestici e di campionamento</p> <p>Matericola/ID: _____</p> <p>Animali esotici</p> <table border="1"> <tr> <th>Dati Richiedente</th> <th>Dati Struttura/Responsabile/Proprietario</th> </tr> <tr> <td>Ambulatorio Vet _____</td> <td>Ragione sociale/Nome e Cognome _____</td> </tr> <tr> <td>Indirizzo _____</td> <td>Indirizzo _____</td> </tr> <tr> <td>CAP _____ Comune _____ Provincia _____</td> <td>CAP _____ Comune _____ Provincia _____</td> </tr> <tr> <td>Telefono _____ Fax _____</td> <td>Telefono _____ Fax _____</td> </tr> <tr> <td>Email _____</td> <td>Email _____</td> </tr> <tr> <td>C.F.P./IVA: _____</td> <td>C.F.P./IVA: _____</td> </tr> </table> <p>Dati Animale</p> <p>Specie Animale: _____ Identificativo: _____</p> <p>Sesso: M <input type="checkbox"/> F <input type="checkbox"/> Età _____ anni probabile <input type="checkbox"/> certa <input type="checkbox"/></p> <p>L'animale potrebbe aver avuto contatti con topi e/o ratti: SI <input type="checkbox"/> NO <input type="checkbox"/></p> <p>specificare: _____</p> <p>Tipo di alimentazione: _____</p> <p>Dati dell'azienda produttrice dell'alimento (denominazione, indirizzo): _____</p> <p>L'animale ha presentato nel suo passato o presenta lesioni ulcerative su cute e/o mucose: SI <input type="checkbox"/> NO <input type="checkbox"/> Non So <input type="checkbox"/></p> <table border="1"> <tr> <th>Tipo campione conferito</th> <th>Condizioni di invio campione</th> </tr> <tr> <td>Sangue/siero <input type="checkbox"/></td> <td>Refrigerato / congelato <input type="checkbox"/></td> </tr> <tr> <td>Ago aspirato <input type="checkbox"/></td> <td>Tampone <input type="checkbox"/></td> </tr> <tr> <td>Raschiato <input type="checkbox"/></td> <td>Formalina <input type="checkbox"/></td> </tr> </table>		Dati Richiedente	Dati Struttura/Responsabile/Proprietario	Ambulatorio Vet _____	Ragione sociale/Nome e Cognome _____	Indirizzo _____	Indirizzo _____	CAP _____ Comune _____ Provincia _____	CAP _____ Comune _____ Provincia _____	Telefono _____ Fax _____	Telefono _____ Fax _____	Email _____	Email _____	C.F.P./IVA: _____	C.F.P./IVA: _____	Tipo campione conferito	Condizioni di invio campione	Sangue/siero <input type="checkbox"/>	Refrigerato / congelato <input type="checkbox"/>	Ago aspirato <input type="checkbox"/>	Tampone <input type="checkbox"/>	Raschiato <input type="checkbox"/>	Formalina <input type="checkbox"/>
Dati Richiedente	Dati Struttura/Responsabile/Proprietario																						
Ambulatorio Vet _____	Ragione sociale/Nome e Cognome _____																						
Indirizzo _____	Indirizzo _____																						
CAP _____ Comune _____ Provincia _____	CAP _____ Comune _____ Provincia _____																						
Telefono _____ Fax _____	Telefono _____ Fax _____																						
Email _____	Email _____																						
C.F.P./IVA: _____	C.F.P./IVA: _____																						
Tipo campione conferito	Condizioni di invio campione																						
Sangue/siero <input type="checkbox"/>	Refrigerato / congelato <input type="checkbox"/>																						
Ago aspirato <input type="checkbox"/>	Tampone <input type="checkbox"/>																						
Raschiato <input type="checkbox"/>	Formalina <input type="checkbox"/>																						

Esami di laboratorio (progetto -> GRATUITI)

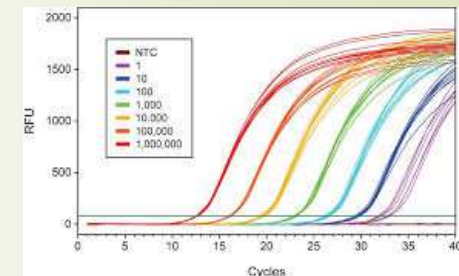
- visualizzazione diretta ed identificazione, su base morfologica, di CPXV al **Microscopio Elettronico**
- isolamento del virus in **Coltura cellulare**



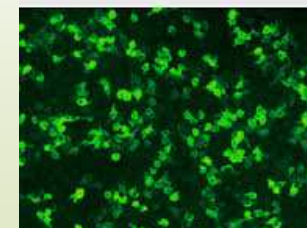

- **Esame istologico**



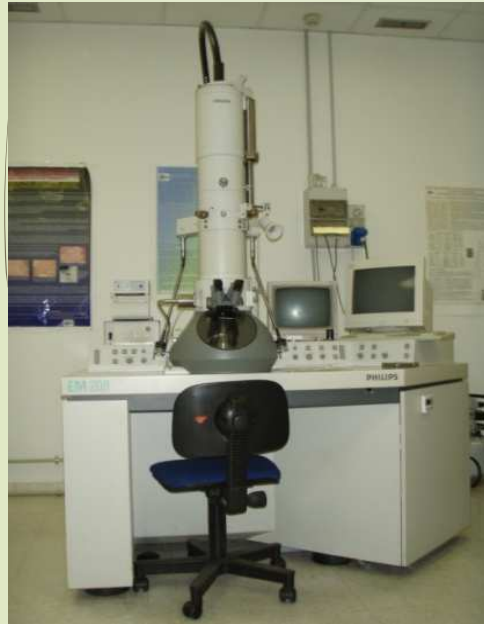- tipizzazione del ceppo virale isolato, mediante tecniche di **Biologia molecolare** (PCR Real Time e Sequenziamento)



- evidenziazione di **Anticorpi specifici** mediante SN e IF



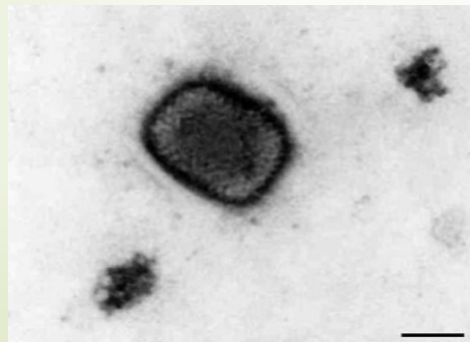
Osservazione al Microscopio Elettronico a Trasmissione



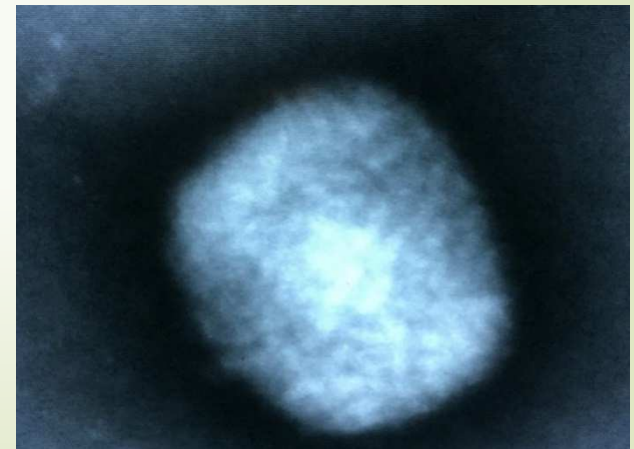
Philips EM 208

Processazione del campione
secondo Metodo della goccia
in colorazione negativa

Particelle tipiche a mattoncino
con superficie a tubuli irregolari



Cowpox virus Lama
© G. Cardeti (IZSLT, Roma)

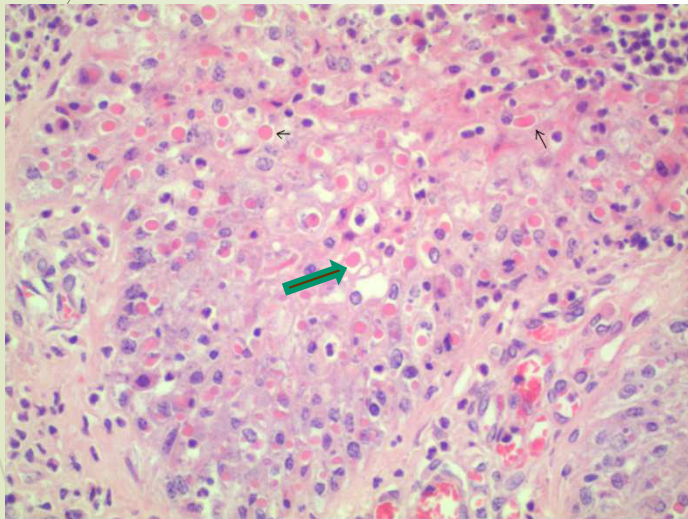


Orthopoxvirus Macaco
© G. Cardeti (IZSLT, Roma)

Esame Istologico

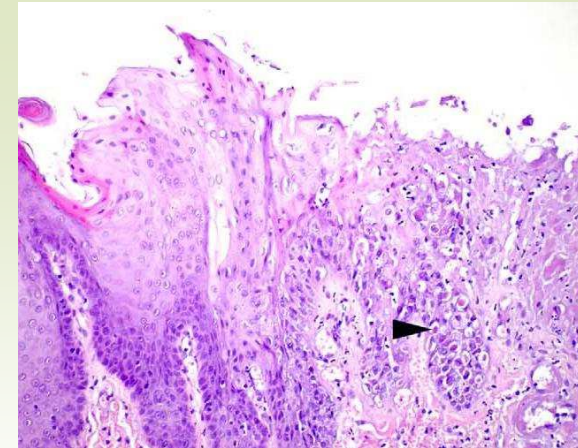
Porzioni di lesioni cutanee fissate in formalina, incluse in paraffina, tagliate e colorate con **ematossilina - eosina**

Evidenziati corpi inclusi intracitoplasmatici ed eosinofilici negli strati basale e spinoso dell'epidermide



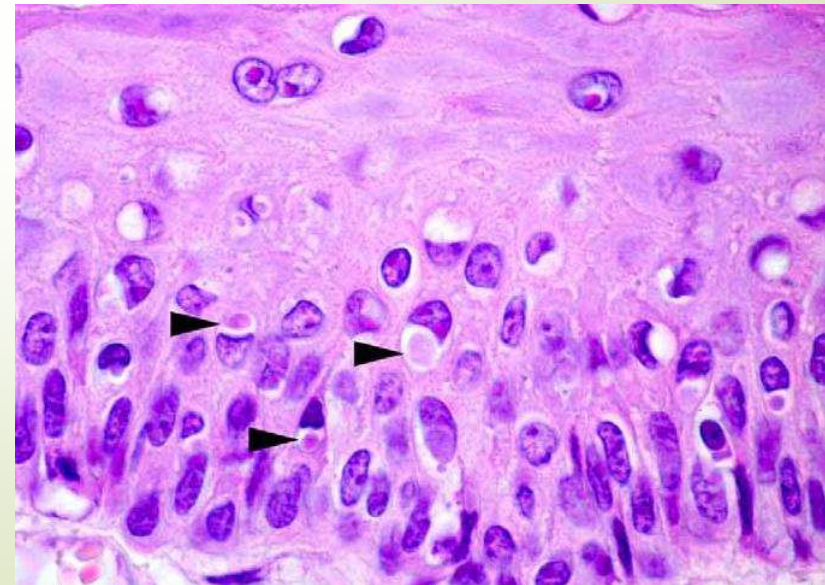
Corpi inclusi da CPXV - Lama

© C. Eleni - IZSLT, Roma



Corpi inclusi da CPXV - Mangusta

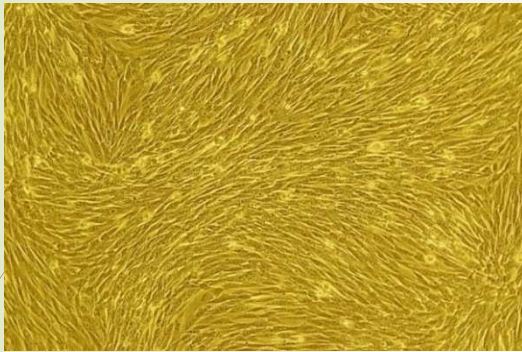
Schmiedeknecht et al, VetPat. 2010



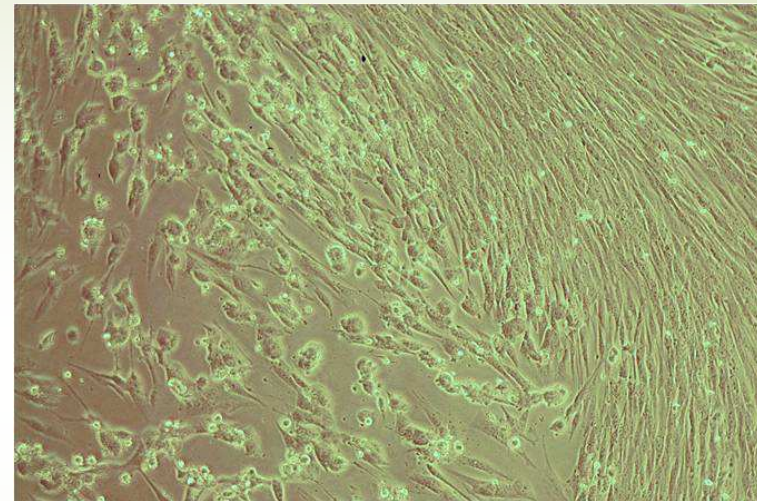

Isolamento su Colture cellulari

Due linee cellulari di mammifero: **Vero** e **BHK₂₁**

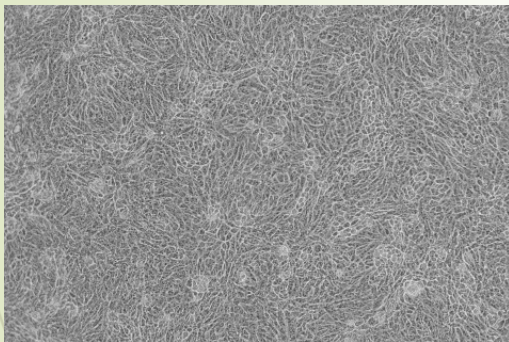
Effetto citopatico caratterizzato da *lisi cellulare*



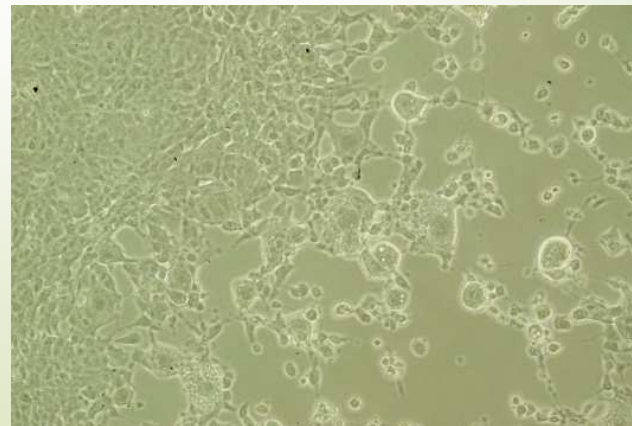

BHK₂₁



ECP su BHK21



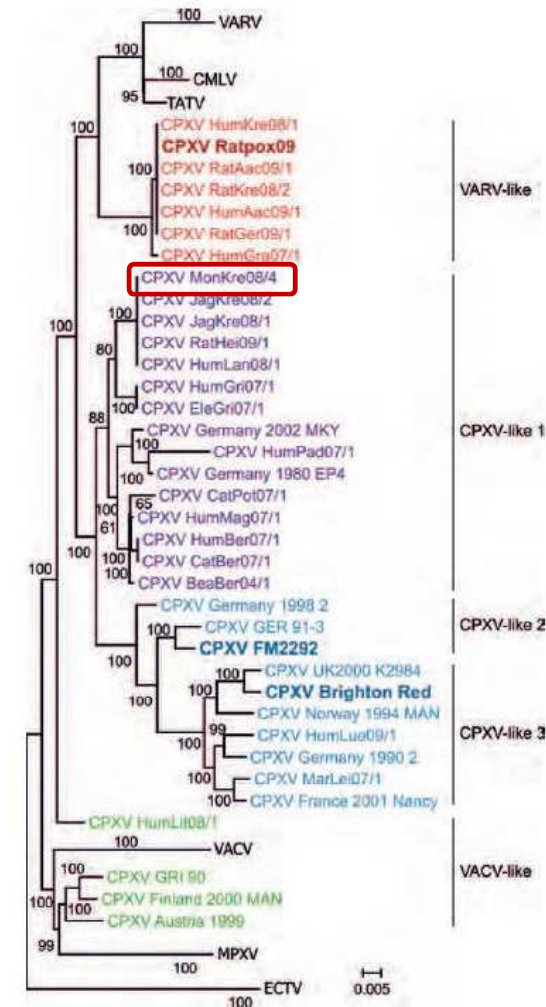
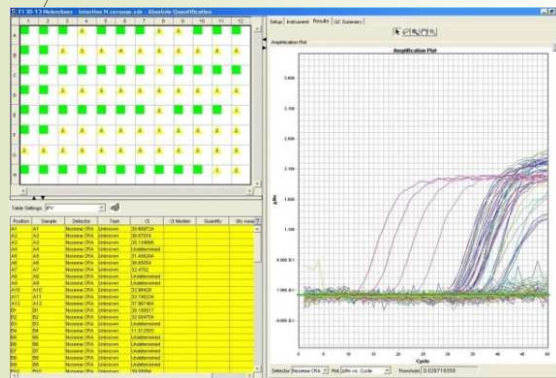
Vero



ECP su Vero

Analisi biomolecolare

DNA virale totale estratto dal materiale patologico e analizzato mediante **Real-Time PCR** specifica per una regione del gene *crmB* dell'Orthopoxvirus

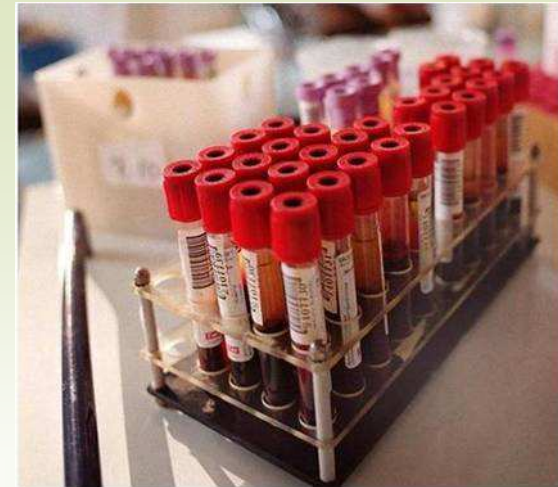

Phylogenetic analysis of whole-genome sequences of Orthopoxviruses. CPXV clades (25, 28) are displayed in different colors. RatPox09, FM2292 and BR are highlighted in bold and darker colors. The Variola virus (VARV), Camelpox virus (CMLV), Taterapox virus (TATV), Vaccinia virus (VACV), Ectromelia virus (ECTV) and Monkeypox virus (MPXV) clusters are presented as collapsed clades and include available whole-genome sequences in GenBank. (Hoffmann et al., 2015)

Indagini Sierologiche


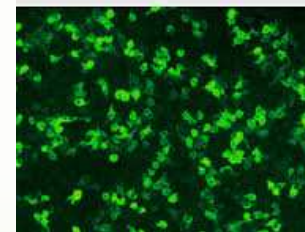
Test di Sieroneutralizzazione -> Anticorpi IgG

Test di Immunofluorescenza -> Anticorpi IgM e IgG



Campioni di sangue di:

- gatti di colonie feline (ASL Roma 3 ed altre richiedenti)
- gatti padronali con lesioni sospette (ASL e ambulatori)
- animali esotici, selvatici, alloctoni (giardini zoologici e ambulatori; coagulo intracardiaco in sede autoptica)



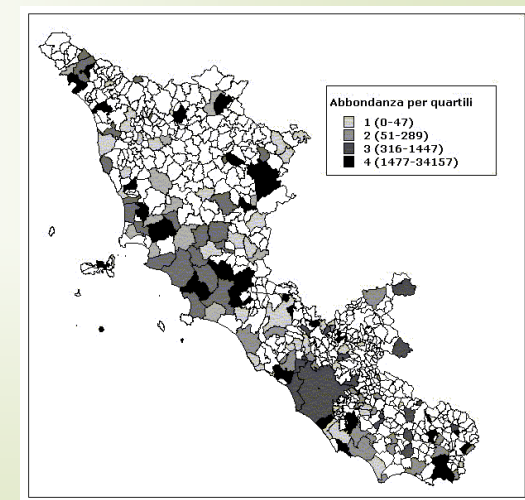
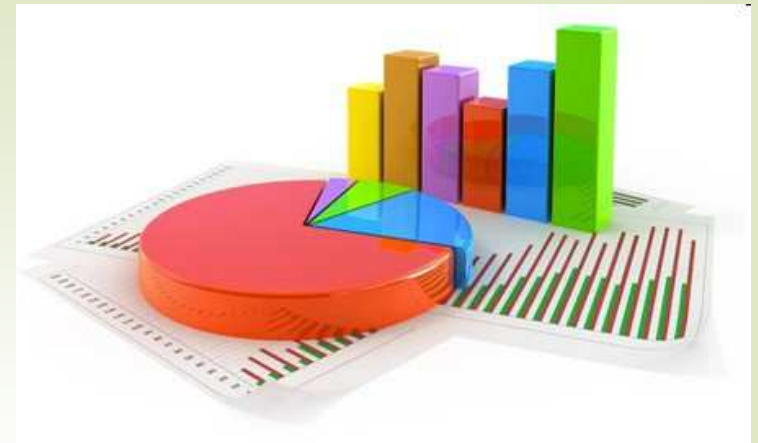Indagine Epidemiologica

Disegno del **campionamento** nelle popolazioni feline di colonia nella **ASL Roma 3**

Preparazione delle **Scheda di Raccolta dati** nel Gatto e negli Animali esotici

Risultati attesi:

- Prima stima attendibile di **sieroprevalenza di Cowpoxvirus** in Italia Centrale
- Eventuale **analisi dei fattori di rischio grezzi "orientativi"** (età, provenienza, numerosità delle colonie, ambiente urbano-rurale ecc..)
- partecipazione allo studio allargata ad altre **ASL/province**: estensione dei risultati attesi e confronto tra aree



...e con i risultati ottenuti,
costituire la "base line" per
la messa a punto di idonei
programmi di prevenzione
dei casi di malattia
nell'uomo e negli animali sul
territorio...

Pubblicazioni
scientifiche

Eventi
formativi,
Collaborazioni

Giardini zoologici che collaborano al Progetto

Proposta Progetto
Ricerca Finalizzata

Bioparco di Roma



Giardino Faunistico Piano dell'Abatino,
Rieti



Giardino Zoologico di Pistoia



Parco Zoo delle Star, Aprilia

CRASE di Semproniano, Grosseto



Grazie a tutti coloro che collaborano al progetto

Accettazione di Roma



Ufficio di staff Biotecnologie

Laboratorio di Anatomo-Istopatologia

Ufficio di staff Osservatorio Epidemiologico

ASL Roma 3 - Canile sovrazonale

Istituto Nazionale Malattie Infettive di Roma

Direzione Operativa
Diagnosi Malattie Virali



dott. Angelo Piazza e dott.ssa Daniela Ronconi
dott. Gianpaolo Bruni e Sezione di Latina

**a voi per la vostra attenzione
e... futura collaborazione**

contatto: giusy.cardeti@izslt.it

